

Queratite Superficial Ponteada de Thygeson – Um caso clínico

Susana Pina, Samuel Alves, Diogo Cavalheiro, Bernardo Feijóo, M. João Santos, Isabel Prieto
Serviço de Oftalmologia – Hospital Professor Dr. Fernando Fonseca E.P.E
Director de Serviço – Dr. António Melo



Introdução

A Queratite Superficial Ponteada de Thygeson é uma queratite epitelial bilateral caracterizada por uma evolução insidiosa e crónica com exacerbações e remissões ao longo de vários anos a décadas. É uma patologia que pode afectar doentes de todas as idades e, embora de etiologia incerta, parece haver uma associação a uma alteração da resposta imunitária.

Caso Clínico



8 anos, saudável. Episódios recorrentes de irritação ocular, sensação de corpo estranho, fotofobia, lacrimejo e visão turva, bilateralmente.

↳ URGÊNCIA → CONSULTA (2 anos)

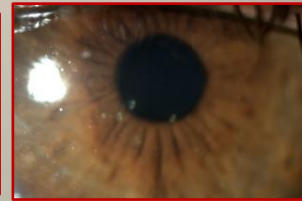E.O: Opacidades intraepiteliais, com discreta elevação e distribuição central na córnea. Fluoresceína +. Olho calmo.

A.V. – 10/10 ODE

- Evolução clínica caracterizada por remissões e exacerbações
- Resposta sintomática e clínica à corticoterapia tópica



QUERATITE SUPERFICIAL
PONTEADA DE THYGESON



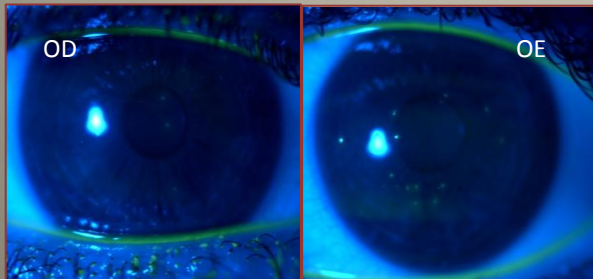
ECD:

- ✓ Avaliação analítica – HLA DR3 +; Restante avaliação N
- ✓ Tomografia corneana - Pentacam

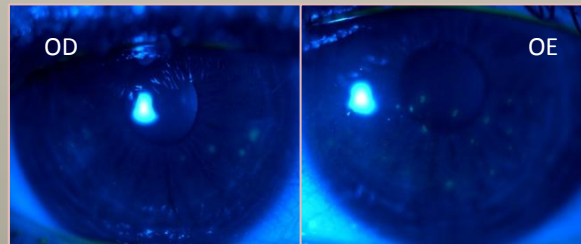


Localização epitelial dos infiltrados

Apresentação (Dez 2008)



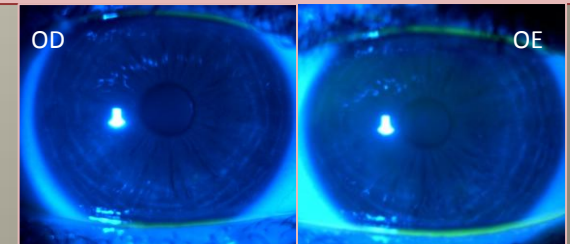
18 meses depois (Jun 2010)



(sob corticoterapia intermitente)

- Introduziu-se Ciclosporina tópica 0,1 %
- Reduziu-se dose de corticóides

4 meses depois (Nov 2010)



Conclusão

- ✓ A positividade para o factor HLA-DR3 apresentada pela nossa doente apoia a eventual base imunológica desta patologia.
- ✓ Tratando-se de uma doença crónica, apesar de os corticóides serem considerados a 1ª linha de tratamento, há que considerar outras opções terapêuticas como a ciclosporina tópica que, segundo vários estudos, parece ser eficaz e com efeitos colaterais mínimos ou ausentes.
- ✓ É essencial um adequado esclarecimento do doente acerca do curso natural da doença com remissões e exacerbações e salientar o excelente prognóstico a longo prazo.