



IMAGEM EM CARDIOLOGIA

Uma teia de aranha no coração

A spiderweb in the heart



Rita Salgado^{a,*}, Mafalda Guimarães^a, Miguel Araújo^b, Diogo Costa^c, José Araújo^d

^a Serviço de Medicina III, Hospital José de Almeida, Cascais, Portugal

^b Serviço de Medicina I, Hospital Prof. Doutor Fernando Fonseca, Lisboa, Portugal

^c Serviço de Oncologia Médica, Instituto Português de Oncologia, Lisboa, Portugal

^d Serviço de Medicina, Hospital Beatriz Ângelo, Loures, Portugal

Recebido a 26 de setembro de 2013; aceite a 19 de outubro de 2013

Disponível na Internet a 26 de abril de 2014

Homem, 58 anos, imunocompetente, antecedentes pessoais de úlcera péptica e hipotensão ortostática. Referenciado para internamento por cardiologista assistente. Tinha iniciado um mês antes dor torácica pleurítica, febre (máximo de 38,5°C), anorexia e derrame pericárdico (12 mm). Realizara seis dias de ácido acetilsalicílico (1g 6/6h) por possível pericardite, sem melhoria. Na admissão hospitalar destacavam-se ainda ortopneia com hipoxemia (pO₂ = 59,5 mmHg, em ar ambiente), derrame pleural bilateral (exsudado com predomínio de células linfocitárias), anemia normocítica normocrômica (hemoglobina = 11,5 g/dL), PCR = 19,2 mg/dL e VS = 120 mm/h. O eletrocardiograma evidenciava ritmo sinusal e diminuição difusa da voltagem. Internado para esclarecimento do quadro foi instituída terapêutica de suporte com paracetamol em caso de febre, oxigénio suplementar e cinesioterapia

respiratória. Dois dias depois novo ecocardiograma revelou filamentos de fibrina organizados em «teia de aranha» (Figura 1). Foi submetido a pericardiocentese; a biópsia mostrou infiltrado inflamatório e fibrina (Figura 2). As serologias foram positivas para parvovírus B19: IgM = 6,04 Ua/mL (< 1,0) e IgG = 4,41 Ua/mL (< 1,0). As restantes serologias, culturas de sangue, urina e líquido pleural, bem como os marcadores de autoimunidade foram negativos. Teve alta ao 28.º dia de internamento com melhoria completa do quadro clínico, radiológico e analítico. No *follow up* a três anos, o doente permanece sem sinais de patologia do foro oncológico, infeccioso ou autoimune.

A infeção por parvovírus B19 é comum. Nos adultos é, na maioria das vezes, assintomática. É uma causa conhecida de pericardite, no entanto, é raro atingir uma gravidade significativa em doentes imunocompetentes.

* Autor para correspondência.

Correio eletrónico: ritasalvadom@gmail.com (R. Salgado).

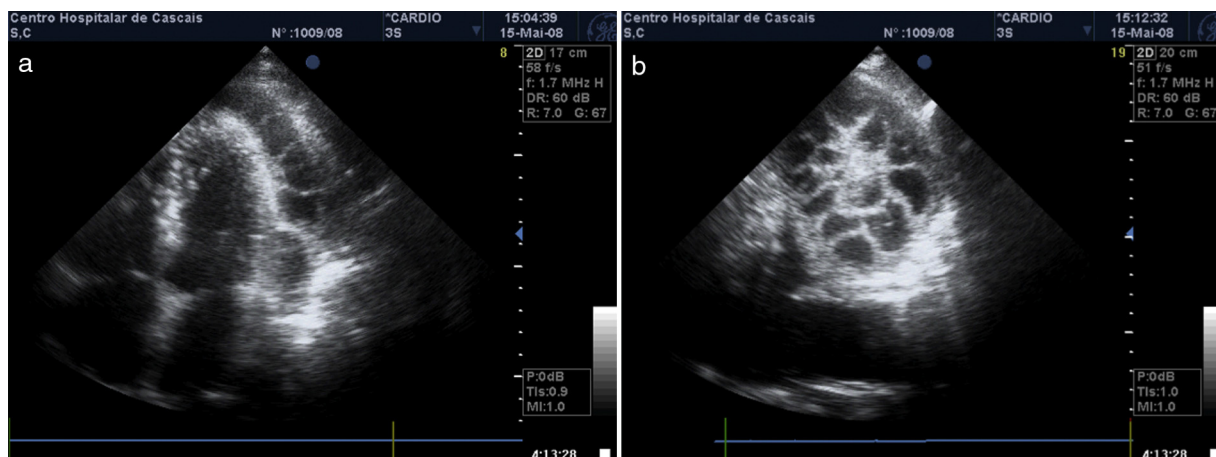


Figura 1 Rede organizada de fibrina no pericárdio. Apical quatro câmaras (a) rotação angular de apical para o ápex (b).

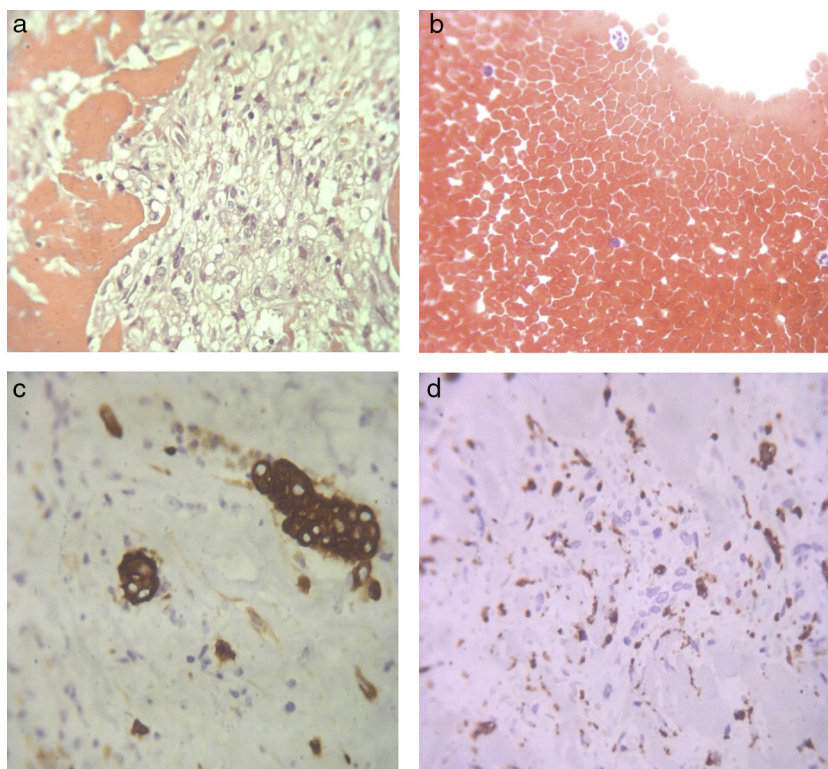


Figura 2 Amostra histológica a) pericardite fibrinosa (hematoxilina-eosina x 100); b) Líquido pericárdico hemático com citologia negativa para malignidade (hematoxilina-eosina x 100); c) pericárdio com células mesoteliais com hiperplasia/atipia (calretinina x 100); d) infiltrado inflamatório com numerosos macrófagos (CD 68 x 100).

Responsabilidades éticas

Proteção de pessoas e animais. Os autores declaram que para esta investigação não se realizaram experiências em seres humanos e/ou animais.

Confidencialidade dos dados. Os autores declaram ter seguido os protocolos de seu centro de trabalho acerca da publicação dos dados de pacientes e que todos os pacientes incluídos no estudo receberam informações suficientes

e deram o seu consentimento informado por escrito para participar nesse estudo.

Direito à privacidade e consentimento escrito. Os autores declaram ter recebido consentimento escrito dos pacientes e/ ou sujeitos mencionados no artigo. O autor para correspondência deve estar na posse deste documento.

Conflito de interesses

Os autores declaram não haver conflito de interesses.

Agradecimentos

Os autores agradecem a todos os elementos do Serviço de Cardiologia do Hospital Dr. José de Almeida, especialmente à técnica Élia Baptista, pela sua colaboração na

preparação das imagens de ecocardiograma. Uma palavra ainda para a Dra. Ana Paula Martins (Departamento de Anatomia Patológica do Hospital de Santa Cruz) pela análise histológica das biópsias epicárdicas e pericárdicas.