

Persistência da Veia Cava Superior Esquerda. Diagnóstico Ecocardiográfico [11]

PEDRO SILVA CUNHA, ANTÓNIO FREITAS, PEDRO MAGNO, VICTOR M. GIL
Serviço de Cardiologia, Hospital Fernando Fonseca, Amadora, Portugal

Rev Port Cardiol 2006; 25 (1): 125-127

Palavras-Chave
Ecocardiografia; Veia Cava Superior Esquerda Persistente

ABSTRACT

Echocardiographic Diagnosis of Persistent Left Superior Vena Cava

Key words
Echocardiography; Persistent Left Superior Vena Cava

CASO CLÍNICO

Doente do sexo masculino, 36 anos de idade, referenciado para estudo ecocardiográfico por queixas inespecíficas de cansaço ligeiro. A avaliação radiográfica do tórax era normal. No estudo ecocardiográfico transtorácico, a única alteração registada foi uma marcada dilatação do seio coronário (*Fig. 1-A*). Perante estes dados ecocardiográficos foi aventada a hipótese de persistência da veia cava superior esquerda (VCSE), com drenagem no seio coronário. Neste contexto procedeu-se à injeção de solução salina agitada, em veia do antebraço esquerdo, verificando-se a opacificação sucessiva do seio coronário, aurícula direita e ventrículo direito. Não houve evidência da passagem de soro agitado para a aurícula esquerda (*Fig. 1-B*).

DISCUSSÃO

A persistência da veia cava superior esquerda resulta da falha embriológica na regressão de parte da veia cardinal esquerda. Na evolução normal do embrião a veia cava superior esquerda sofre obliteração e apenas a sua terminação cardíaca persiste como seio coronário. A incidência desta anomalia congénita, na população geral é estimada entre 0,3 a 0,5^(1,2) e em 1,5 a 10% dos doentes com doença cardíaca congénita⁽²⁾.

CASE REPORT

A 36-year-old man was referred for echocardiographic study because of non-specific mild fatigue. Chest X-ray was normal. The only abnormality on transthoracic echocardiography was marked dilatation of the coronary sinus (*Fig. 1-A*). This finding suggested a diagnosis of persistent left superior vena cava, draining into the coronary sinus, and so agitated saline solution was injected into a vein in the left forearm, which resulted in successive opacification of the coronary sinus, the right atrium, and the right ventricle. There was no evidence of the saline solution passing into the left atrium (*Fig. 1-B*).

DISCUSSION

Persistent left superior vena cava results from the failure of the left cardinal vein to regress in the embryo. In normal development, the left superior vena cava disappears, only its cardiac termination remaining as the coronary sinus. The incidence of this congenital defect is estimated to be 0.3 to 0.5% in the general population^(1,2) and 1.5 to 10% in patients with congenital heart disease⁽²⁾.

A persistent left superior vena cava may drain into the coronary sinus or into the left atrium. In the case presented here, it connects with the coronary sinus, which is enlarged, and drains into the left atrium. Usually, in cases of

A veia cava superior esquerda persistente, pode drenar para o seio coronário ou para a aurícula esquerda. No caso apresentado a conexão faz-se com o seio coronário, estando este alargado e drenando para a aurícula esquerda. Habitualmente nos casos de conexão com a aurícula esquerda, o seio coronário está ausente⁽³⁾.

Quando se identifica esta anomalia congénita, deverá ser sempre excluída a associação com outras alterações, dado que apesar de frequentemente ocorrer como anomalia isolada, encontra-se por vezes associada a defeitos do septo inter-auricular ou defeitos da drenagem venosa. Quando isolada é habitualmente assintomática e hemodinamicamente insignificante⁽⁴⁾. No entanto, podem surgir consequências clínicas desta anomalia, como a ocorrência de arritmias (estiramento do nódulo AV e feixe de His) e obstrução ao fluxo no ventrículo esquerdo (oclusão parcial da válvula mitral)^(5,6).

No que diz respeito ao diagnóstico ecocardiográfico, deve ser suspeitada a existência desta alteração, quando se observa dilatação do seio coronário. A opacificação deste, após a injeção de soro agitado em veia periférica do braço esquerdo, confirma o diagnóstico e permite excluir outras anomalias. Na maioria dos casos a persistência de veia cava superior esquerda é diagnosticada de forma acidental, durante a cateterização central, na introdução de cateteres na aurícula direita (para *pacings*, estudo electrofisiológico, etc...) ou em estudo ecocardiográfico.

connection with the left atrium, the coronary sinus is absent⁽³⁾.

Whenever this defect is detected, it is important to exclude other abnormalities, since, although it often occurs in isolation, it is sometimes associated with defects of the atrial septum or of venous drainage. When isolated, it is usually asymptomatic and hemodynamically insignificant⁽⁴⁾. However, it can have clinical repercussions such as arrhythmias (due to elongation of the AV node and the bundle of His) or left ventricular inflow obstruction through partial occlusion of the mitral valve^(5,6).

With regard to echocardiographic diagnosis, this abnormality should be suspected when coronary sinus dilatation is observed. Opacification of the sinus following injection of agitated saline into a vein in the left arm confirms the diagnosis and excludes other abnormalities. In most cases persistent left superior vena cava is diagnosed by chance during central catheterization, when a catheter is introduced into the right atrium for pacing or electrophysiological study, or by echocardiography.

Pedidos de separatas para:
Address for reprints:

PEDRO SILVA CUNHA
Hospital Fernando Fonseca
Serviço de Cardiologia
Terreno Via Rápida Sintra
2720-276 AMADORA – PORTUGAL
e-mail: rop80238@mail.telepac.pt

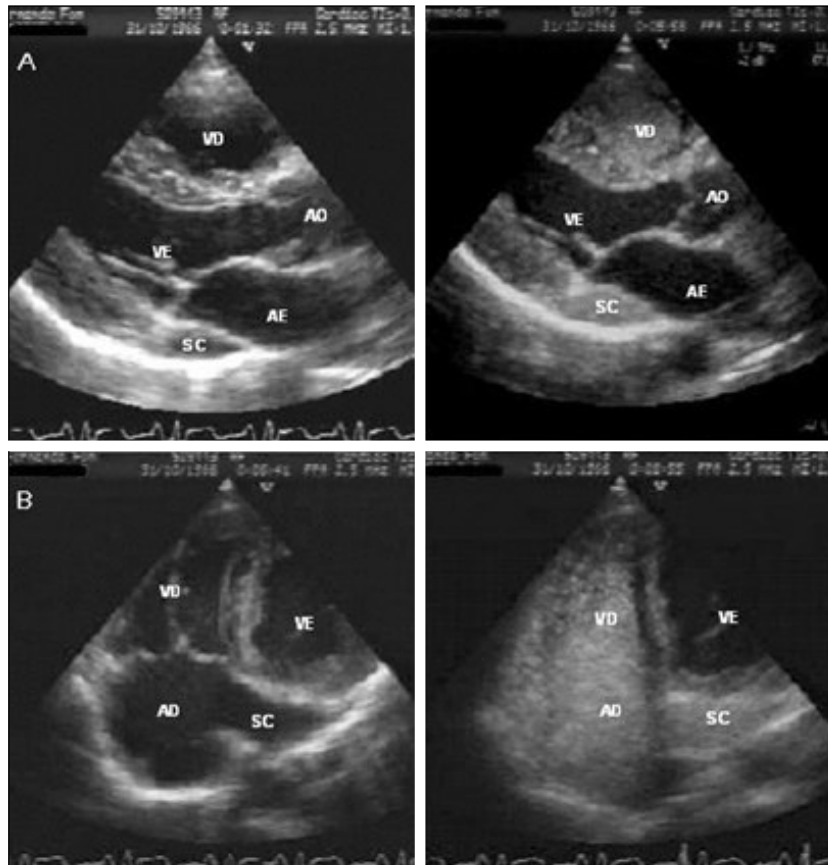


Fig. 1 Plano para-esternal longitudinal (A) e apical 4 câmaras modificado (B), em que se pode observar a dilatação do seio coronário (SC) e a sua opacificação após injeção de solução salina agitada numa veia do antebraço esquerdo.

(VE – ventrículo esquerdo; AE – aurícula esquerda; VD – ventrículo direito; AD – aurícula direita; Ao – aorta).

Fig. 1 Long-axis parasternal view (A) and modified 4-chamber apical view (B), showing dilatation of the coronary sinus (SC) and opacification following injection of agitated saline solution into a vein in the left forearm. (VE – left ventricle; AE – left atrium; VD – right ventricle; AD – right atrium; Ao – aorta).

BIBLIOGRAFIA / REFERENCES

1. Biffi M, Boriani G, Frabeti L, Bronzetti G, Branzi A. Left superior vena cava persistence in patients undergoing pacemaker or cardioverter-defibrillator implantation: a 10-year experience. *Chest* 2001;120:139-144.
2. Perloff JK. Congenital anomalies of vena caval connection. In: *The Clinical Recognition of Congenital Heart Disease*. 4th ed. WB Saunders Company. 1994:703-714.
3. Zimmer E, Birk E, Bronshtein M, 2002-04-08-11 – Persistent left superior vena cava causing dilatation of the coronary sinus. © Zimmer www.TheFetus.net
4. Sarodia B, Stoller J. Persistent Left Superior Vena Cava: Case Report and Literature Review. *Respir Care* 2000;45(4):411-416]
5. Cochrane AD, Marath A, Mee RB. Can a dilated coronary sinus produce left ventricular inflow obstruction? An unrecognized entity. *Ann Thorac Surg* 1994; 58:1114-1116.
6. Benatar A, Demanet H, Deuvaert FE. Left-ventricular inflow obstruction due to a dilated coronary sinus mimicking Cor Triatriatum. *Thorac Cardiovasc Surg* 1999; 47:127-128.