

Angiografia por Ressonância Magnética Tridimensional Optimizada por Contraste nas Doenças da Aorta [59]

BOBAN THOMAS*, JOSÉ ROQUETTE**, RAFAEL FERREIRA*

* Serviço de Cardiologia, Hospital Fernando da Fonseca, Amadora

** Serviço de Cirurgia Cardiorádica, Hospital de Santa Marta, Lisboa

Rev Port Cardiol 2002;21 (7-8):839-847

RESUMO

Objetivos: Avaliar a possibilidade de realizar angiografia de alta resolução com reconstrução tridimensional, com recurso a equipamento de ressonância magnética de 1 Tesla, em doentes com patologia aórtica.

Métodos: Efectuaram-se trinta e um exames de ressonâncias magnética em dezassete doentes, após administração, sob a forma de bolus, de gadolinium. Foram adquiridas imagens em *spin echo* rápido, gradiente echo e angiografia com *time-of-flight*.

Resultados: Todas as aquisições foram bem toleradas e conseguiu-se a opacificação do lumen aórtico, no momento apropriado, em todos os doentes. As sequências angiográficas foram obtidas com respiração suspensa que requereu cerca de 25 segundos por imagem e seis a oito minutos para conseguir uma reconstrução tridimensional.

Conclusão: A angiografia aórtica por reconstrução tridimensional é possível com um equipamento de 1 Tesla, com imagens de elevada qualidade e resolução, obtidas em pouco minutos. É possível obter toda a informação facultada pela aquisição em *spin echo*, convencional ou acelerado, a partir da reconstrução das imagens tridimensionais, afastando assim a necessidade de aquisição, tão incómoda, das imagens *spin echo*, melhorar a rapidez e diminuir, portanto, o tempo de aquisição, o que se torna relevante em doentes com síndromes aórticos agudos.

Palavras-Chave

Doenças da aorta; Ressonância magnética; Contraste

ABSTRACT

Three-Dimensional Contrast-Enhanced Magnetic Resonance Angiography in Aortic Diseases

Objectives: To assess the feasibility of performing high resolution reconstructed three-dimensional aortic angiography on a 1 Tesla magnetic resonance imaging scanner in patients with aortic diseases.

Methods: Seventeen patients underwent thirty-one MR exams that included fast spin echo, gradient echo and time-of-flight angiography acquisitions after administration of a commercially available gadolinium contrast agent injected as a bolus.

Results: All scans were well tolerated and aortic lumen opacification was achieved at the appropriate time in all patients. The angiography scans were obtained with breath-held sequences that required approximately 25 seconds to scan and six to eight minutes to form a three-dimensional reconstruction.

Conclusion: Three-dimensional aortic angiography is feasible on a 1 Tesla scanner, with images of extremely high quality and resolution, achieved in a few minutes. It is possible to acquire all the information that conventional or fast spin echo provides from the reconstructed three-dimensional scans, avoiding the need for the cumbersome acquisition of the spin echo images, improving speed and decreasing imaging times, which may be of importance in patients with acute aortic syndromes.

Key words

Aortic diseases; Magnetic resonance; Contrast

INTRODUÇÃO

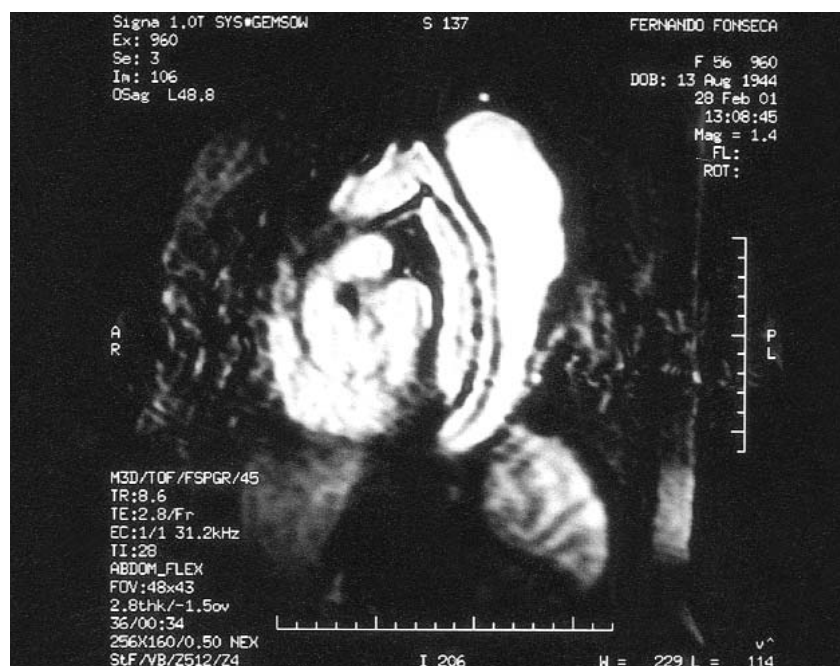Embora existam numerosos métodos de imagem para a investigação das doenças da aorta, a imagem por ressonância magnética (RM) é considerada por muitos especialistas como o método ideal, desde logo pela sua capacidade de obter cortes em, virtualmente, todos os planos⁽¹⁾.

No entanto, o seu uso tem sido limitado pela falta de disponibilidade, pelas contra-indicações clássicas (embora haja evidência crescente que, mesmo doentes com *pacemaker* podem ser examinados), e pelos prolongados tempos de exposição associados com a impossibilidade de monitorizar os doentes durante o exame. Avanços recentes da tecnologia aumentaram de forma significativa a qualidade das imagens ao mesmo tempo que reduziram a duração do exame⁽²⁾. Para estudar a aorta, têm sido usados desde há muito as imagens sequenciais de *spin echo* convencionais associadas com as imagens sequenciais de *gradient echo*. Mais recentemente a utilização de contraste acrescenta uma outra dimensão à imagem de RM, facultando ainda maior informação. A administração de contraste reduz, de forma significativa, os valores sanguíneos de T1, em comparação com os tecidos circundantes diminuindo, consideravelmente, os tempos de obtenção de imagem. Apresentamos a nossa experiência com a imagem RM das doenças da aorta utilizando um agente de contraste basea-

INTRODUCTION

Although numerous imaging modalities exist for the investigation of aortic diseases, magnetic resonance imaging is considered by many experts to be the optimal method, primarily because of its ability to obtain slices in virtually any plane⁽¹⁾. However, its use has been limited by its lack of availability, the standard contraindications (although there is increasing evidence that even patients with pacemakers can be imaged), and long imaging times coupled with the inability to monitor patients during the exam. Recent advances in the technique have greatly enhanced the quality of the images while decreasing the duration of the exam⁽²⁾. For studying the aorta, conventional spin echo sequences coupled with gradient echo sequences have been used for a long time. In recent years, contrast use has added another dimension to MR imaging, providing even more information. Administration of contrast greatly decreases the T1 values of blood compared to surrounding tissues, considerably decreasing imaging times. We present our experience of the MR imaging of aortic diseases using a commercially available gadolinium-based contrast agent, with imaging performed using a time-of-flight sequence on a 1 Tesla machine with subsequent three-dimensional reconstruction, and describe the potential advantages and disadvantages of the technique.

Fig. 1 A type B dissection with a diminutive true lumen and a patent false lumen as indicated by equal signal intensity due to entry of contrast material into both lumens. The patency of the false lumen is a future predictor of expansion and complications, which occurred in this patient.



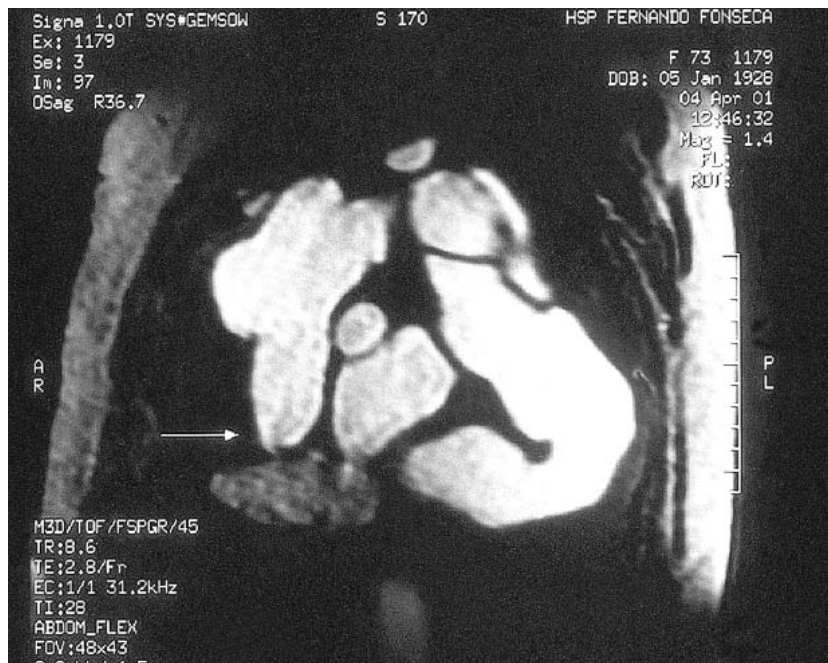


Fig. 2 A type A dissection with a filling defect close to the aortic root (arrow) due to absence of contrast entry into this area.

do no gadolínio, disponível comercialmente, tendo as imagens sido obtidas usando uma sequência de *time-of-flight* (TOF) numa máquina de 1 Tesla, seguida de reconstrução tridimensional. Descrevemos, ainda, as vantagens e desvantagens potenciais da técnica.

MÉTODOS

Todas as imagens foram obtidas numa unidade de RM-GE 1,0 T Sigma, com um gradiente de amplitude de 23 mT/m e um tempo de subida do gradiente de 460 microsegundos,

METHODS

All imaging was performed on a GE 1.0 T Sigma MR unit with a gradient amplitude of 23 mT/m and a gradient rise time of 460 microseconds with a standard body coil applied to the thorax. Seventeen patients with various aortic diseases underwent thirty-one exams over the last year. Nine patients had aortic aneurysms, three had coarctations of the aorta, five had dissections and five were postoperative follow-up scans. A localizing scan was followed by a Fast Spoiled Gradient Echo Scan

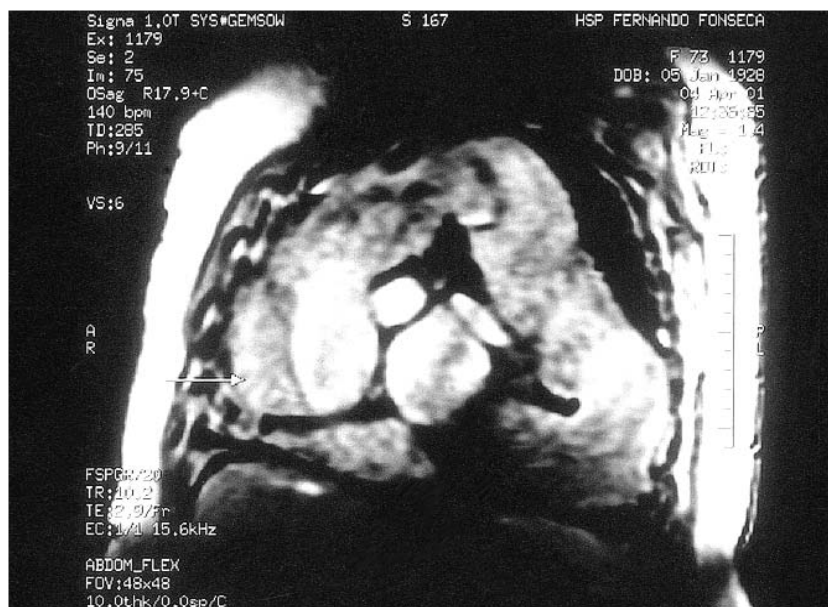

Fig. 3 Spoiled-gradient echo images confirm the presence of organized thrombus preventing entry of contrast in this area during the angiography scan in the preceding picture. Information acquired from this picture and the preceding one are complementary.

com uma cinta padronizada aplicada ao tórax. Dezassete doentes com várias doenças da aorta foram submetidos a 31 exames ao longo do último ano. Nove doentes tinham aneurisma da aorta, três tinham coarctação da aorta, cinco tinham dissecções da aorta e em cinco casos tratou-se de exames de seguimento. Uma imagem localizada era seguida por uma imagem de *Gradient Echo fast spoiled* e uma sequência *Time Of Flight (TOF)*. Para obter uma imagem angiográfica segundo o longo eixo da aorta, o *imaging slab* era colocado num corte axial previamente adquirido durante a imagem de localização com o slab incluindo tanto a aorta ascendente como a descendente. Os parâmetros da sequência *TOF-spoiled gradient echo* (a sequência do *spoiled gradient echo* usa um gradiente para destruir a magnetização residual antes da excitação da sequência seguinte e é equivalente à sequência *FLASH* descrita em outros equipamentos) são as seguintes. Utilizou-se uma largura de banda de 31,2 KHZ (a largura de banda variável é uma característica dos equipamentos GE com variações entre 15KHZ e 125KHZ, sendo os valores de TE e TR inversamente proporcionais aos valores da amplitude da banda) um TR (Tempo de Repetição) de 8,7 msec e um TE (Tempo para Echo) de 2,9 msec com um tempo de preparação de pré-imagem de 29 msec (também variável em função da amplitude da banda). Cada corte tinha uma espessura de 2,8 mm e o número de segmentos dependia das dimensões da aorta. A

and a Time of Flight (TOF) sequence. For an angiography scan in the long axis of the aorta, the imaging slab was placed on a previously acquired axial slice during the localizing scan with the slab including both the ascending and the descending aorta. The parameters of the TOF-Spoiled Gradient Echo sequence (the spoiled gradient echo sequence uses a spoiler gradient to destroy residual magnetization prior to excitation of the next sequence and is equivalent to the FLASH sequence described on other machines) are as follows. With a bandwidth of 31.2 kHz (the variable bandwidth is a feature of GE scanners, with ranges between 15 kHz and 125 kHz, the TE and TR values being inversely proportional to the value of the bandwidth), a TR (time to repetition) of 8.7 msec and a TE (time to echo) of 2.9 msec with a prescan preparation time of 29 msec (also variable based on bandwidth) was used. Individual slices were 2.8 mm thick and the number of slices depended on the dimensions of the aorta. The scan duration ranged between 17 and 26 seconds and all patients were advised to hold their breath during the scan period, after taking a few deep inhalations prior to the scan. A field of view of 48x42 was used with a 256x160 matrix and one acquisition (NEX – 1). After imaging acquisition, reconstruction in a three-dimensional format was achieved within 6-8 minutes. No patient refused the exam

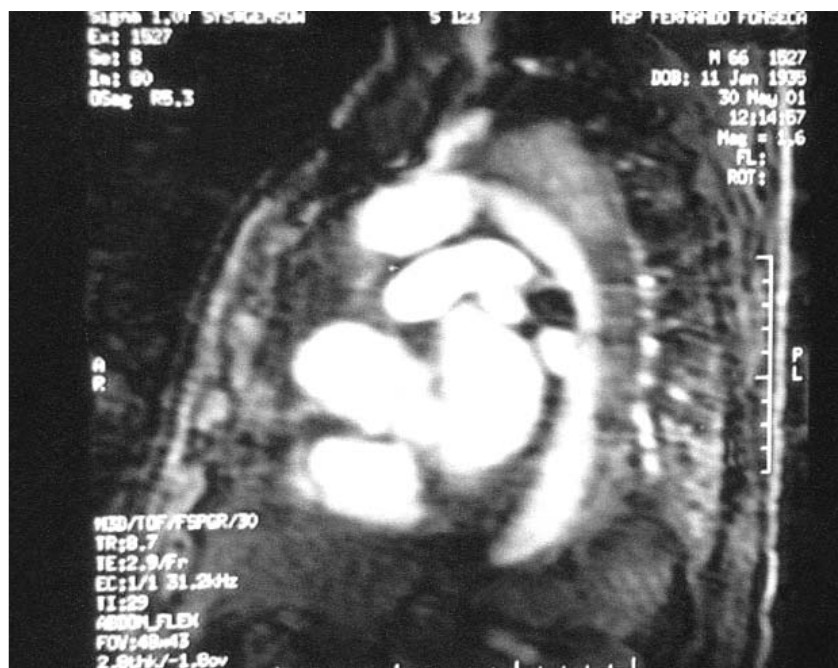

Fig. 4 A type B dissection (single slice) with a thrombosed false lumen showing no entry of contrast. Absence of patency is a good prognostic indicator and this patient has not had expansion of the aorta subsequently.

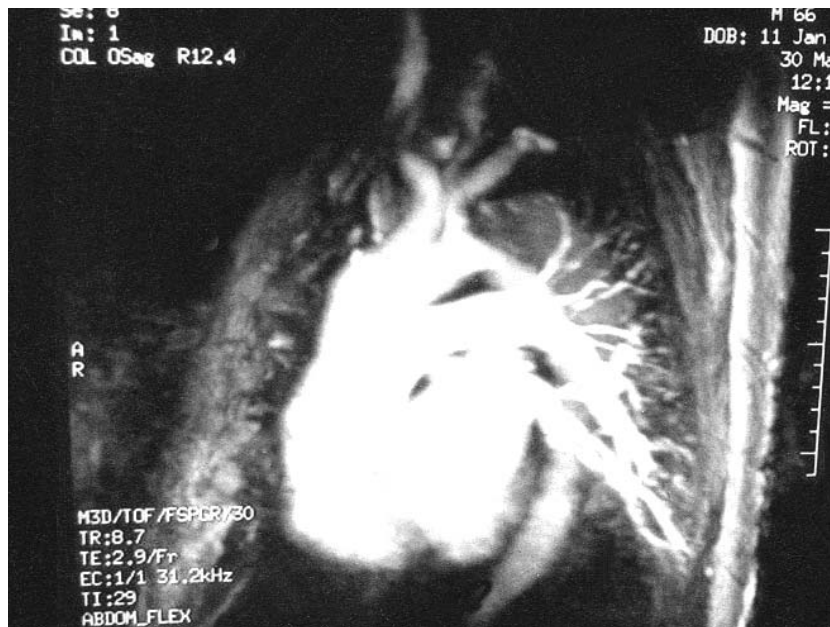

Fig. 5 The reconstructed image showing the subclavian artery prior to the origin of the tear, demonstrating this to be a type B dissection.

duração das imagens variou entre 17 e 26 segundos e todos os doentes foram informados de que deviam parar de respirar durante o período de registo das imagens, após tomarem algumas inspirações profundas antes de iniciar o registo. Utilizou-se um campo de imagem de 48x42 com uma matriz de 256x160 e uma aquisição (NEX-1). Após a aquisição das imagens conseguia-se a reconstrução tridimensional em 6-8 minutos. Nenhum doente recusou o exame devido a claustrofobia. Embora exista comercializada uma sequência coordenada de injeções – aquisição chamada SMARTPREP,

due to claustrophobia. Although a commercially available injection-acquisition coordinating sequence called SMARTPREP is available on our scanner, we did not use the sequence during these studies. The gadolinium-based contrast agent, a concentration of 469 mg/ml or 0.5 mol/l (Magnevist®, Schering), was injected as one bolus of 40 ml and imaging sequences were initiated seven seconds after completion of the bolus in patients with a heart rate over 100/sec and ten seconds for those below 100/sec. These parameters were decided upon by trial-and- error during the initial exams.

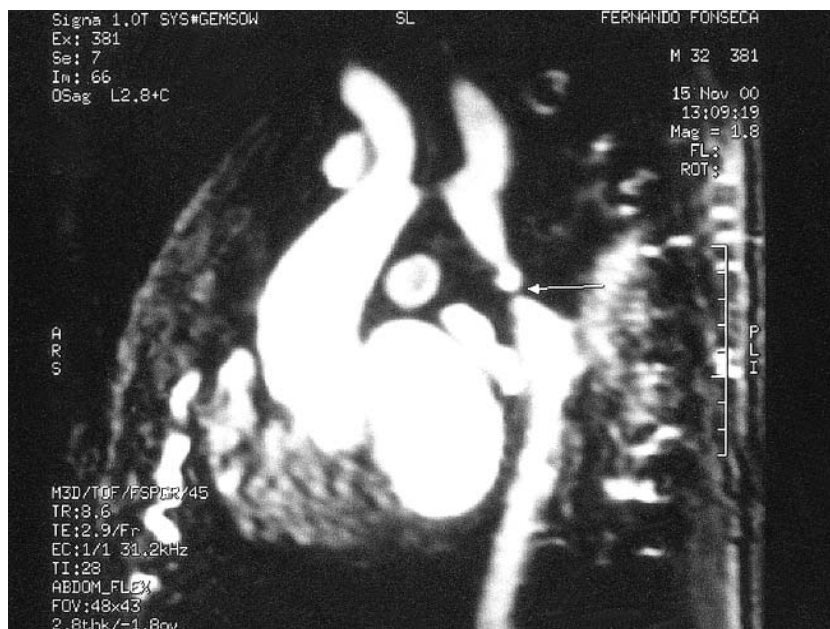

Fig. 6 The narrowest portion of a coarctation as seen on a single slice. This diameter can be used for future reference. Notably no information on collateral activity is seen in this image.

não a usámos para estes estudos. O agente de contraste baseado no gadolínio, numa concentração de 469 mg/ml ou 0,5 mol/l (Magnevist®, Schering) foi injectado sob a forma de bolus de 40 ml e, sete segundos mais tarde, iniciou-se a sequência de imagens nos doentes com frequência cardíaca superior a 100 bat/min. Nos doentes com frequência abaixo de 100 bat/min o intervalo de tempo foi 10 segundos. Estes parâmetros foram definidos por tentativa durante os exames iniciais.

RESULTADOS

Todas as imagens mostraram opacificação da aorta pelo contraste, após injeção do mesmo na altura da aquisição. Todos os doentes mantiveram a respiração suspensa durante o período de tempo necessário para a aquisição dos cortes. A qualidade das imagens foi adequada em todos os casos, incluindo aqueles em que a decisão cirúrgica foi baseada nos exames efectuados.

Nos três estudos em coarctação da aorta, puderam visualizar-se as colaterais nas imagens de reconstrução 3D, e a porção mais estreita foi mais bem visualizada nos cortes simples. Compreensivelmente a circulação colateral reduziu-se após a reparação operatória e embora não tivesse sido estudada previamente utilizando este método, no doente com re-coarctação da aorta, visualizou-se o aumento da circulação colateral. Embora a circulação colateral tenha sido visualizada ocasionalmente com as

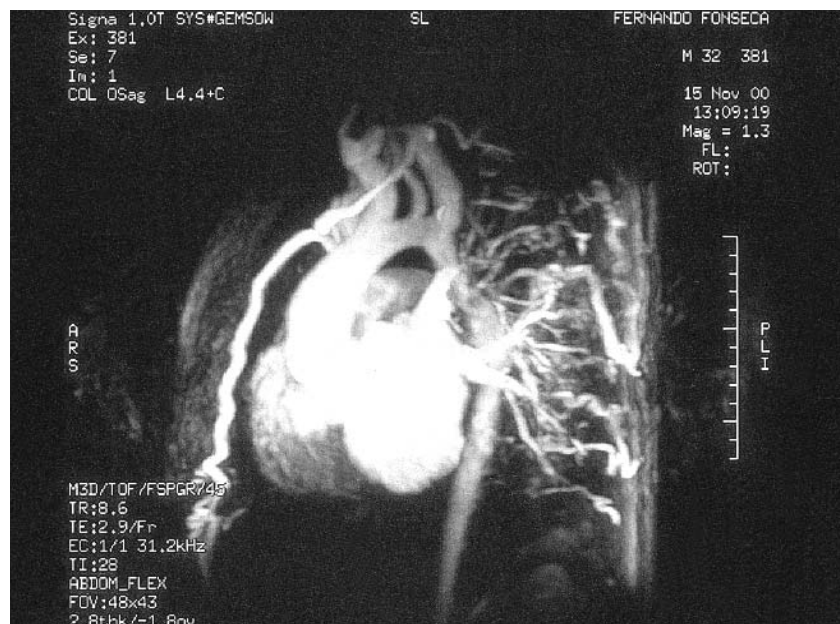
RESULTS

All scans had opacification of contrast within the aorta after injection of contrast material at the time of acquisition of the scan (Figs. 1-8). All patients were also able to hold their breath for the time period required for the acquisition of the slices. The quality of the images was adequate in all cases, including those in which surgical decisions were based on the studies performed.

In the three studies with coarctation of the aorta, collaterals could be visualized in the reconstructed 3D scan and the narrowest portion was best seen in the single slices (Figs. 6-8). Collateral activity understandably was diminished after operative repair and although not studied previously using this method, in the patient with re-coarctation of the aorta, enhanced collateral circulation was visualized (Fig. 8). Although collateral circulation could be visualized occasionally with gradient echo sequences, the quality of the images was inferior to those obtained after contrast injection.

In those patients with aortic dissection, the flap could be distinguished as a dark linear image and the origin and the extent was easily delineated (Figs 1-2). The intimal tear was detected in four out of the five cases. Reconstructed images in the axial plane provided images similar to those obtained by CT or fast spin echo, where the dimensions of the aorta, the true and the false lumen was measured. The patency of the false lumen could be easily discerned in those cases where contrast enhancement of both lumens could be demonstrated (Fig 1).

Fig. 7 The three-dimensional reconstruction shows extensive collaterals, which presented considerable difficulties during operative repair. The internal mammary arteries are also clearly visualized close to the sternum. The follow-up scan after repair demonstrated absence of these collaterals.



sequências de *gradient echo*, a qualidade das imagens foi inferior à que se obteve após a injeção de contraste.

Nos pacientes com dissecção da aorta, o *flap* pôde distinguir-se como uma imagem linear escura, e a origem e extensão foram facilmente delineados. A rotura da íntima foi detectada em quatro dos cinco casos. A reconstrução de imagens no plano axial facultou imagens semelhantes às obtidas por CT ou *spin echo* rápido, tendo sido utilizadas para a medição do verdadeiro e falso lume da aorta. A patência do falso lume pôde ser facilmente identificado nos casos em que se demonstraram, por contraste otimizado, ambos os lumens.

Nas imagens de aneurisma da aorta e ectasia anulo-aórtica, obtiveram-se dimensões das estruturas e imagens semelhantes às obtidas por angiografia convencional. As imagens reconstruídas demonstraram claramente a orientação da junção sinotubular e do annulus.

DISCUSSÃO

Embora os cortes isolados e a reconstrução tridimensional tenham fornecido excelentes imagens, consideramos que este método não pode nem deve substituir o *gradient echo* em sequências convencionais (com ou sem gradientes), devendo, no entanto, ser considerado como um método complementar. A sobreposição de imagens dos dois métodos pode facultar informações complementares conforme demonstrado no caso da dissecção do tipo A com

In the imaging of aneurysms of the aorta and annuloaortic ectasia, dimensions of the structures and images similar to those from conventional angiography were obtained. Reconstructed images clearly demonstrated the orientation of the sinotubular junction and the annulus.

DISCUSSION

Although the individual slices and the three-dimensional reconstructions provided excellent images, we believe that the method cannot and should not replace conventional gradient echo (with or without spoiler gradients) sequences but should be considered complementary to them. Superimposing images of the two methods can provide supplementary information, as demonstrated in the case of type A dissection with a thrombosed false lumen near the aortic valve but with patency more distally (Figs. 2-3). Patency of the false lumen is an independent predictor of mortality and the need for reoperation⁽³⁾. Although patency of the false lumen can be discerned from the gradient echo images, sometimes it is difficult due to motion artifact and distinguishing slow flow from intraluminal thrombus may not always be possible. Using contrast, it is virtually unmistakable as the false lumen will be perfused by contrast and have a signal intensity equivalent to that of the true lumen.

In those patients with coarctation of the aorta, we found that the individual slices defin-

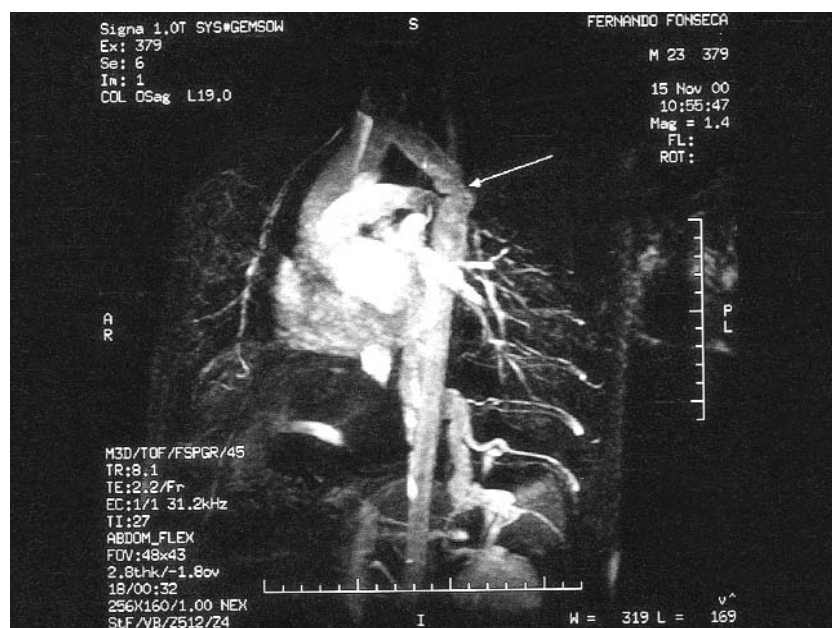

Fig. 8 A coarctation operated on twenty-two years prior to this exam showing remnant collaterals and mild recoarctation. A radiofemoral pulse delay and pressure difference was also present.

um falso lume trombosado perto da valvula aórtica mas com patência na parte distal. A patência do falso lume é um predictor independente da mortalidade e da necessidade de re-operação⁽³⁾. Embora a patência do falso lume possa ser perceptível a partir das imagens de *gradient echo* por vezes isso é difícil devido aos artefactos do movimento e a distinção entre o fluxo lento e o trombo intraluminal nem sempre é possível. Usando contraste, é virtualmente impossível a confusão uma vez que o falso lume é perfundido pelo contraste e tem uma intensidade do sinal equivalente à do verdadeiro lumen.

Nos doentes com coartação da aorta verificámos que os corte isolados definem o local do estreitamento melhor do que as imagens de «gradiente ou spin echo» e as imagens reconstruídas facultam informação acerca da circulação colateral e sua extensão, que, num doente motivou consideráveis dificuldades durante a cirurgia. A observação clínica associada a um estudo de RM, quando possível, constitui a forma mais apropriada de seguir estes doentes no pós-operatório^(4,5).

A sequência de imagens que descrevemos aqui é rápida e proporciona imagens de excelente qualidade. A RM das doenças da aorta facilitou mudar para proporcionar enormemente a tomada de decisão numa patologia muito complexa e a rapidez desta sequência deve permitir que seja usada para imagem das várias doenças que compreendem os síndromes aórticos agudos (dissecção, hematoma intramural e úlceras penetrantes). Embora possa ser difícil examinar doentes instáveis sob o ponto de vista hemodinâmico, monitorizados com equipamentos que impedem a sua entrada num aparelho de RM, muitos doentes com suspeita de síndrome aórtico agudo podem ser estudados rapidamente usando esta técnica, em três ou quatro minutos. Outra vantagem da modalidade de imagem que nós descrevemos é a sua capacidade de reconstrução de imagem em planos diferentes daquele em que foi adquirida (por ex. imagens axiais a partir de aquisições sagitais). Isto pode ajudar imenso nos hematomas intramurais e úlceras aórticas, uma vez que a imagem pode ser requerida frequentemente para excluir a progressão para a dissecção, uma evolução previamente considerada inevitável, mas mais recentemente contestada^(6,7). É também possível dispensar a fastidiosa aquisição de imagens de *spin echo* na referida situação clínica uma vez que toda a informação

ed the site of the narrowing better than gradient or spin echo images and the reconstructed images provided information about collateral activity and extent, which in one patient presented considerable difficulties during surgery (Figs. 6-7). A clinical exam coupled with a MR study, when possible, was deemed to be the most appropriate manner to follow these patients postoperatively^(4,5).

The imaging sequence we describe here is rapid and provides images of excellent quality. MR imaging of aortic diseases has greatly facilitated decision-making in a very complex pathology and the rapidity of this sequence should allow it to be used for imaging of various diseases that comprise the acute aortic syndromes (dissection, intramural hematoma and penetrating ulcers). Although it may be impossible to image hemodynamically unstable patients who are being monitored with equipment that precludes entry into a MR scanner, many patients with a suspected acute aortic syndrome can be imaged rapidly using this technique, within three to four minutes. Another advantage of the imaging modality we describe is the ability to reconstruct images in planes other than the one that was acquired (e.g. axial images from sagittal acquisitions). This may help immensely in intramural hematomas and aortic ulcers, as imaging may be required frequently to exclude progression to dissection, an outcome previously considered inevitable, but now challenged in concept^(6,7). It is also possible to dispense with the cumbersome acquisition of spin echo images in such a clinical situation as all the information required can be garnered from the gradient echo and MR angiography sequences.

In conclusion, contrast-enhanced magnetic resonance angiography of aortic diseases is rapid, easily tolerated and provides indispensable information complementary to that obtained from conventional spin echo and gradient echo sequences, and should be performed in every patient undergoing an MR study of aortic pathology.

necessária pode ser recolhida a partir do *gradient echo* e sequências angiográficas da RM.

Em conclusão, a angiografia por ressonância magnética otimizada por contraste aplicada a estudo das doenças da aorta, é rápida, facilmente tolerada e facultar informação complementar indispensável à obtida a partir dos exames convencionais de *spin echo* e *gradient echo* devendo ser realizada em todos os doentes submetidos a RM por patologia da aorta.

Pedido de separatas para:

Address for reprints:

BOBAN THOMAS

Serviço de Cardiologia

Hospital Fernando Fonseca

IC-19

2700 AMADORA

BIBLIOGRAFIA / REFERENCES

1. Erbel R, Alfonso F, Boileau C et al. Diagnosis and management of aortic dissection. Recommendations of the Task Force on Aortic Dissection, European Society of Cardiology. *Eur Heart J* 2001;22:1642-81.
2. Arpasi PJ, Kostaki GB, Shetty AN, White RD, Simonetti OP. MR angiography of the thoracic aorta with an electrocardiographically triggered breath-hold contrast-enhanced sequence. *Radiographics* 2000;20:107-20.
3. Bernard Y, Zimmermann H, Chocron S et al. False lumen patency as a predictor of late outcome in aortic dissection. *Am J Cardiol* 2001;87:1378-82.
4. Therrien J, Thorne SA, Wright A, Kilner P, Somerville J. Repaired coarctation: A "cost-effective" approach to identify complications in adults. *J Am Coll Cardiol* 2000;35:997-1002.
5. Marx GR. "Repaired" coarctation in adults: Not a "simple" congenital heart defect. *J Am Coll Cardiol* 2000;35:1003-6.
6. Song J-K, Kim H-S, Kang D-H et al. Different clinical features of aortic intramural hematoma versus dissection involving the ascending aorta. *J Am Coll Cardiol* 2001;37:1604-10.
7. Erbel R. Diseases of the thoracic aorta. *Heart* 2001;86:227-34.

À ATENÇÃO DOS AUTORES

Lembra-se que a reprodução de figuras de outras publicações (livros ou revistas) está sujeita às normas de copyright pelo qual deverá ser solicitadas com antecedência aos editores.

Em caso de dúvida contacte o secretariado da Revista Portuguesa de Cardiologia.