

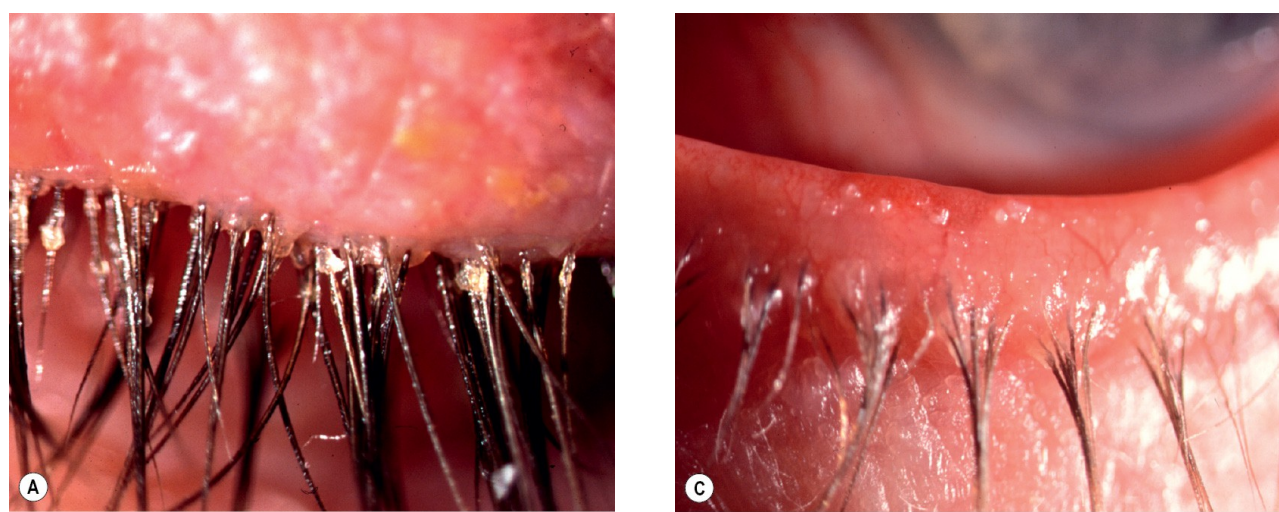
- OLHO VERMELHO -

Cristina Santos, Samuel Alves, Ana Rita Azevedo, Susana Pina

O olho vermelho é uma das queixas mais frequentes na urgência de oftalmologia. Pode ter causa infecciosa ou não infecciosa, pode ser causado por uma patologia auto-limitada ou que coloque em risco a visão ou ainda ser a primeira manifestação de uma doença sistémica. Tem por isso grande importância o correcto diagnóstico diferencial das suas diferentes etiologias.

Patologia dos anexos oculares

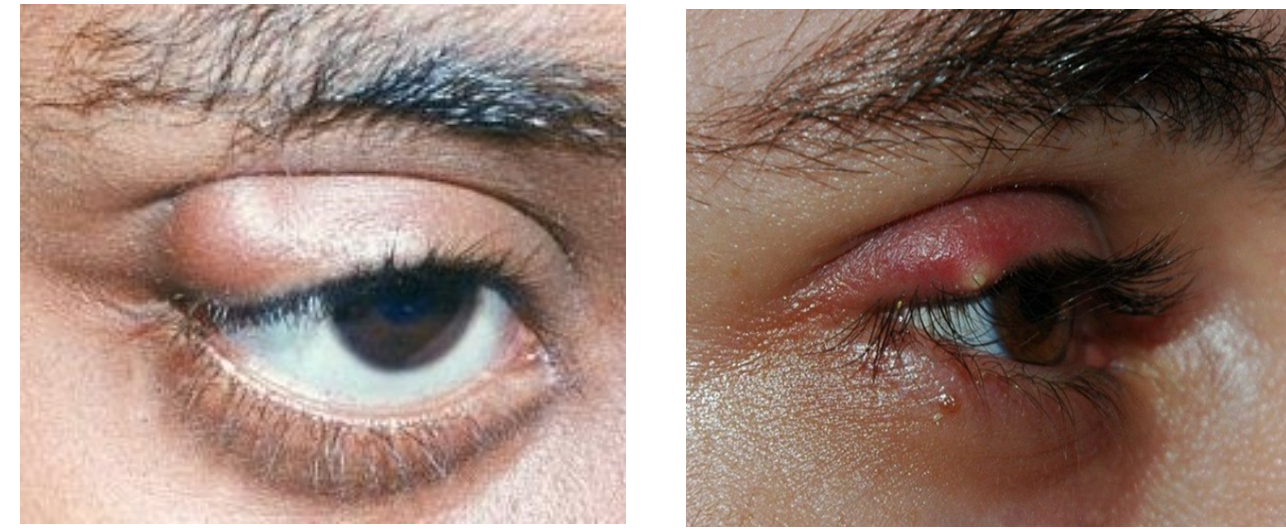
Blefarite



→ Inflamação e descamação do bordo palpebral

→ Ardor, prurido, conjuntivite secundária

Chalázio/Hordéolo



glândulas sebáceas palpebrais

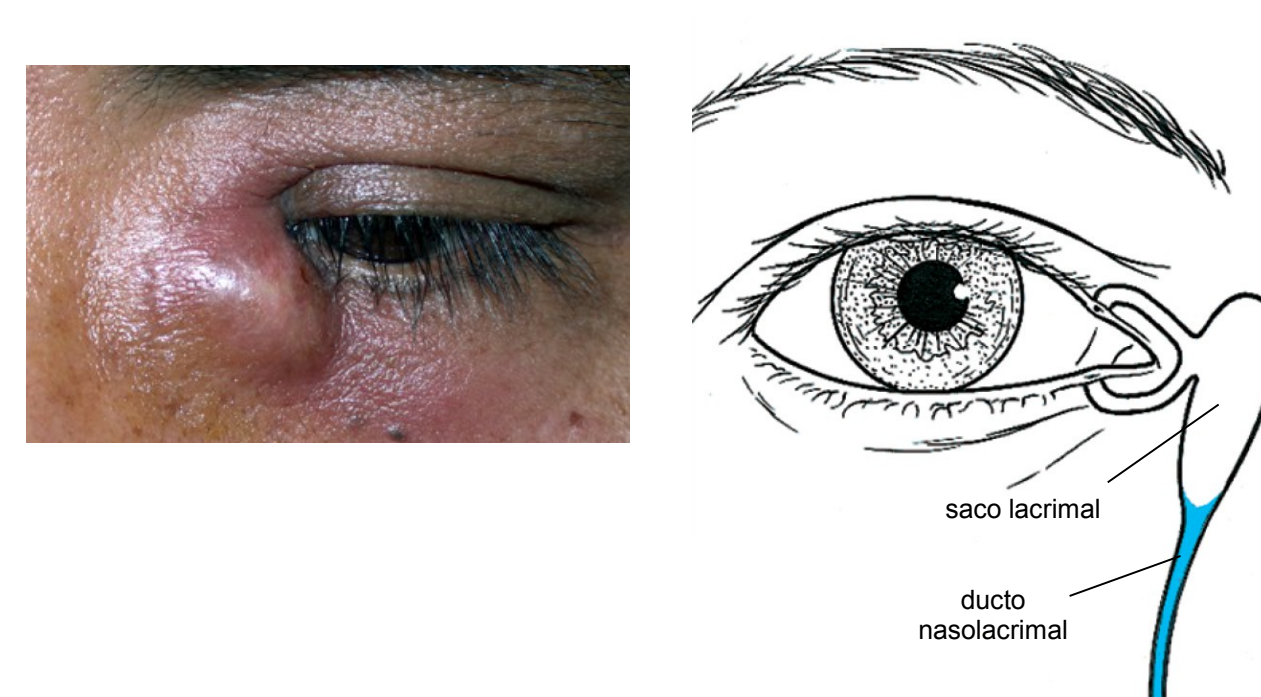→ Inflamação granulomatosa crónica

→ Indolor

→ Infecção aguda

→ Doloroso

Dacriocistite aguda

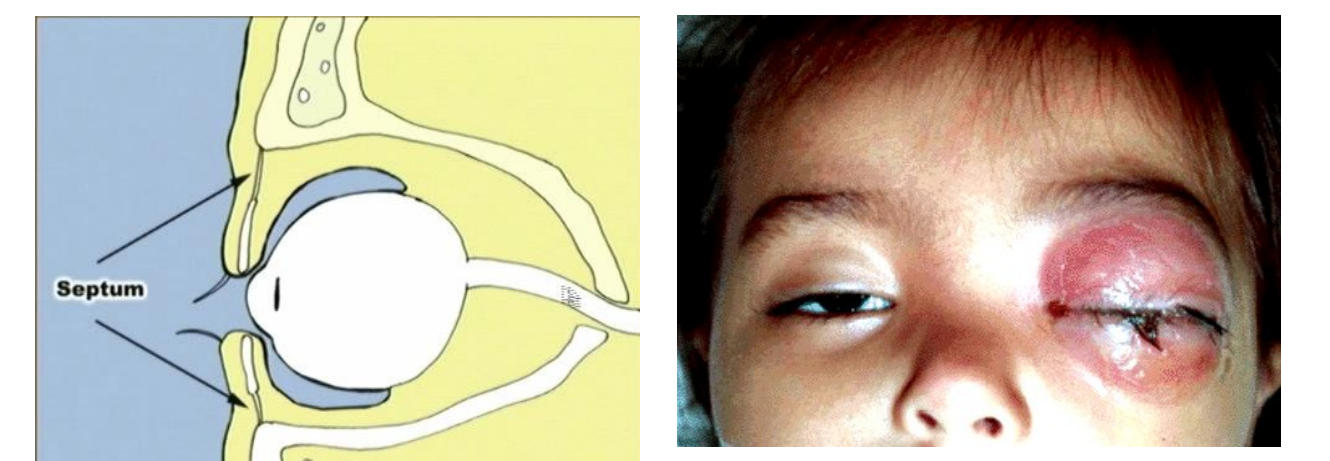


→ Infecção do saco lacrimal (por obstrução do ducto naso-lacrimal++)

→ Dor, edema e eritema canto interno olho

→ Saída de conteúdo purulento

Celulite pré-septal/orbitária



→ Infecção tecidos moles pré-septais

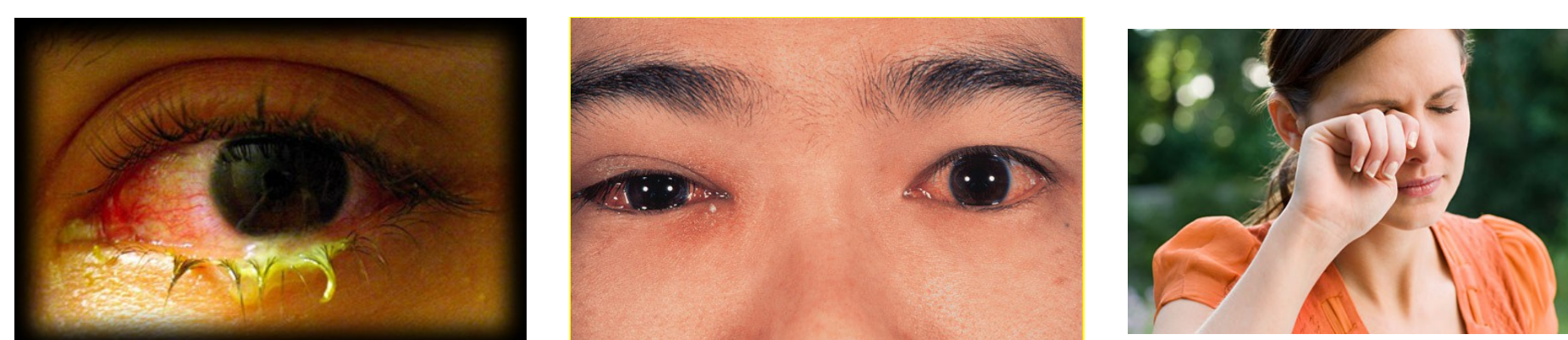→ Dor
→ Edema e rubor palpebral

→ Infecção tecidos moles posteriores ao septo orbitário

+ Proptose
+ Alterações movimentos oculares
+ ↓ Acuidade visual

Patologia da conjuntiva

Conjuntivite aguda



Bacteriana

Viral

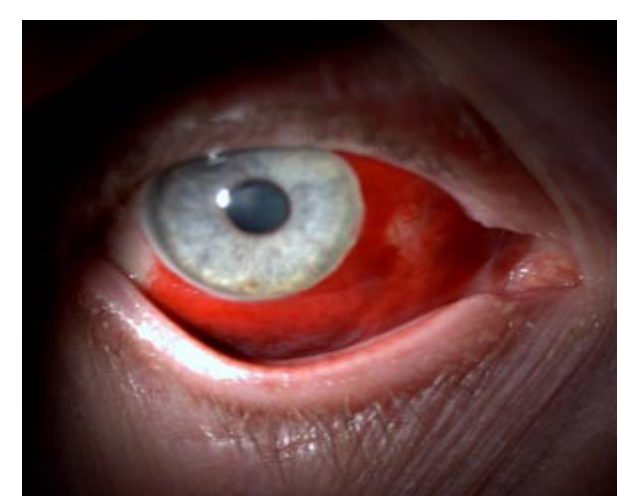Alérgica

→ Secreção, picadas, ardor, prurido (alérgica ++)

→ Adenopatia pré-auricular (viral+++)

→ Acuidade visual geralmente mantida

Hemorragia subconjuntival/hiposfagma

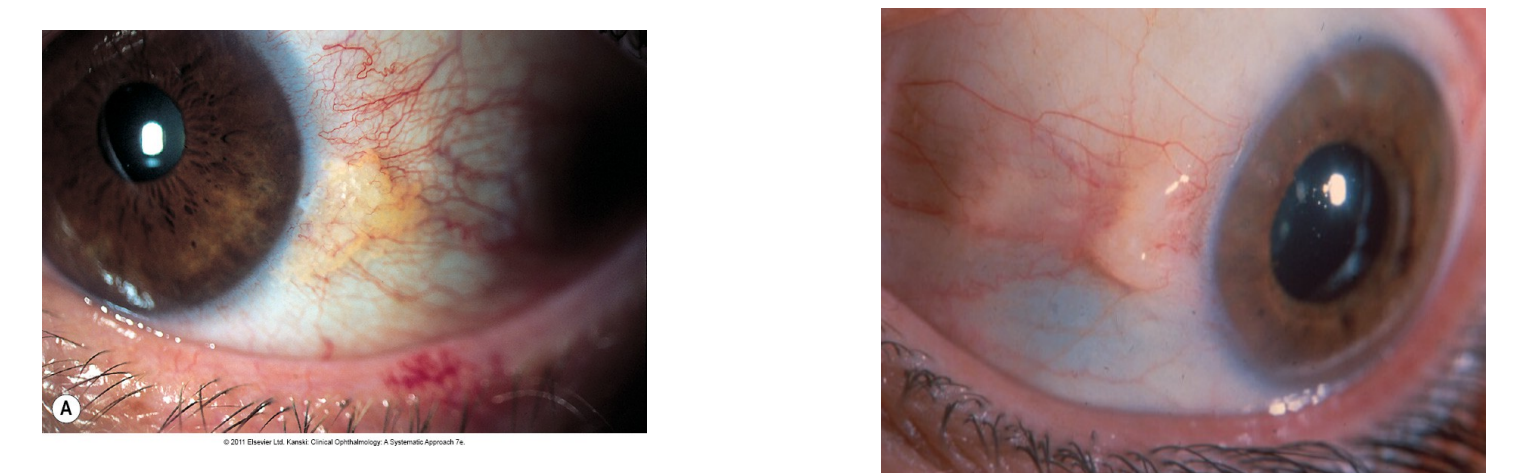


→ Assintomático

→ Causas:

- Idiopática
- Traumatismo
- Manobras Valsalva
- HTA/arteriosclerose
- Coagulopatias
- Fármacos (AAS, AINEs, varfarina..)

Pinguécula



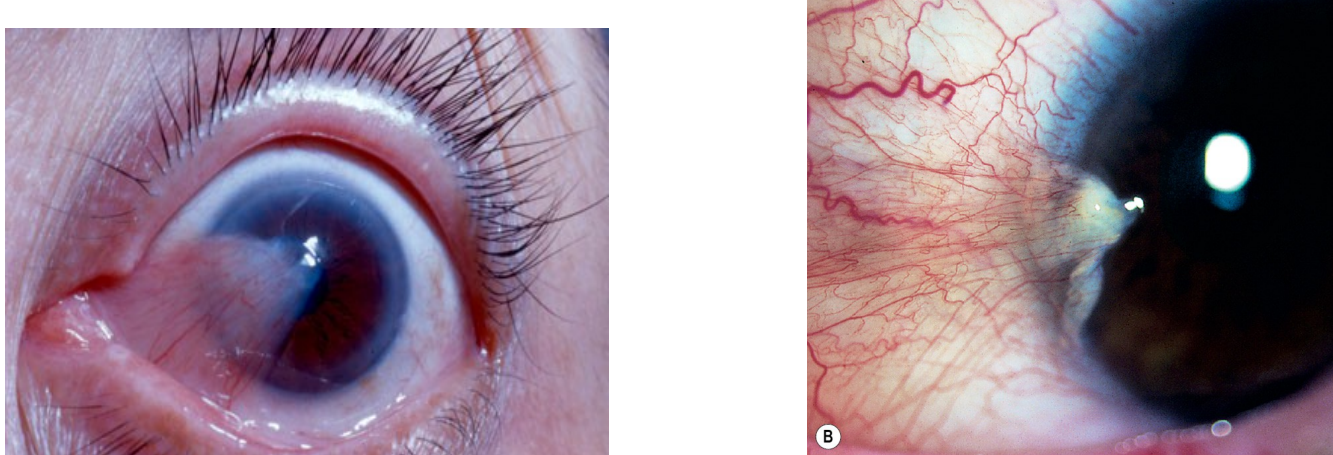
→ Hiperplasia fibronodular inócua

→ Assintomática

→ Não ultrapassa o limbo

Patologia da córnea

Pterígio



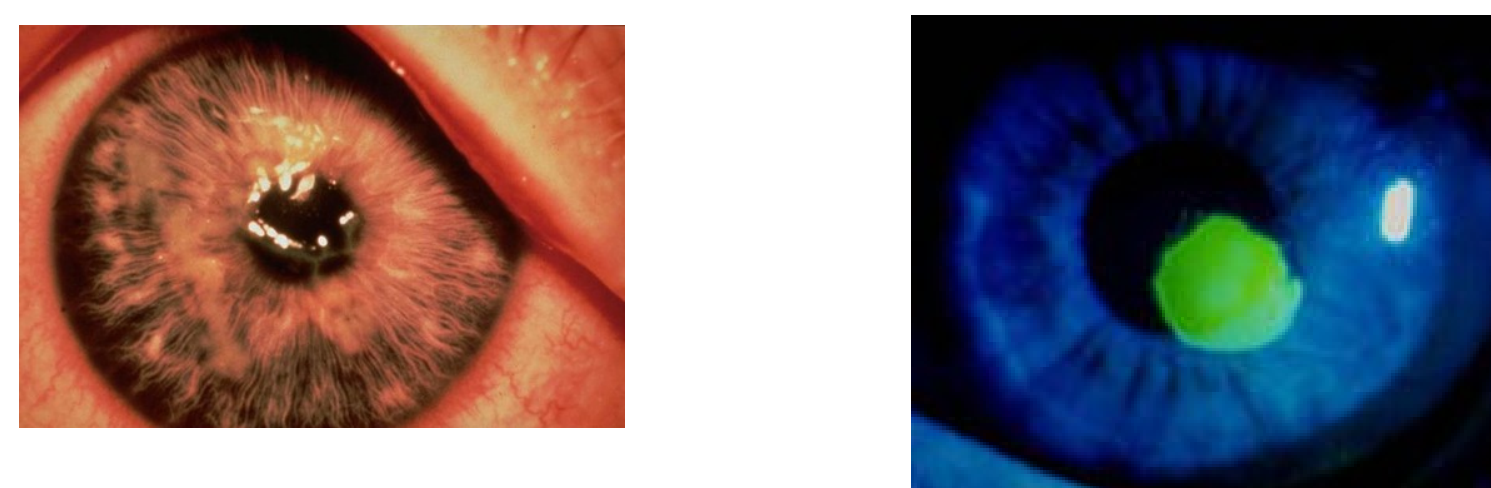
→ Histologicamente semelhante à pingüécula

→ Invade a córnea

→ ↓ Acuidade visual por:

- astigmatismo
- bloqueio do eixo visual

Úlcera de córnea

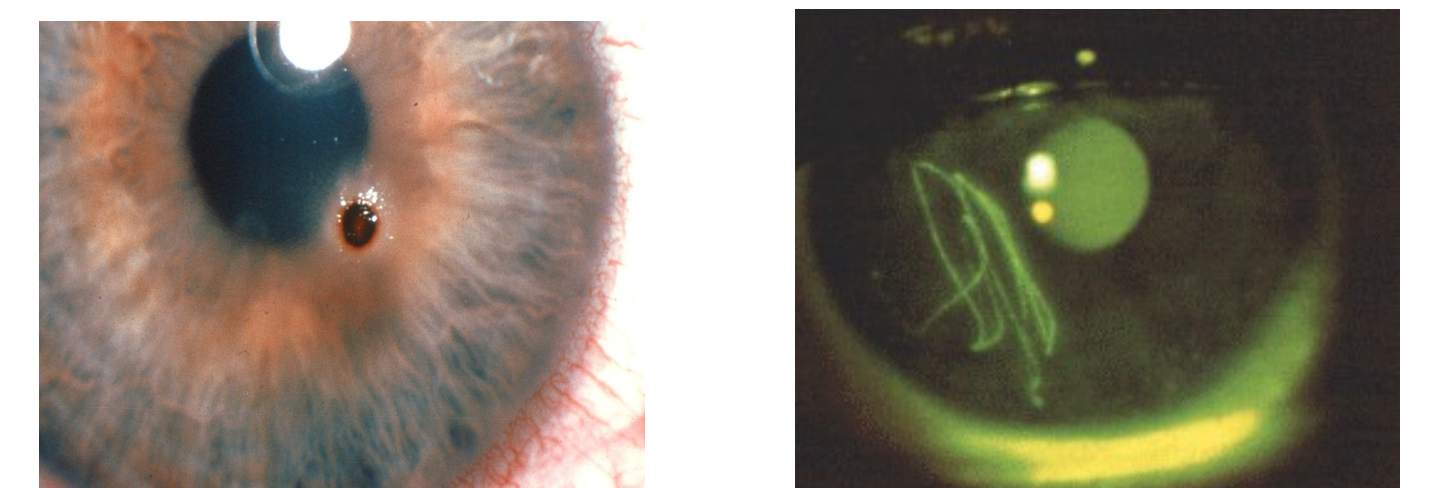


→ Dor/ Fotofobia

→ Sensação de corpo estranho

→ ↓ Acuidade visual se eixo visual afectado

Corpo estranho



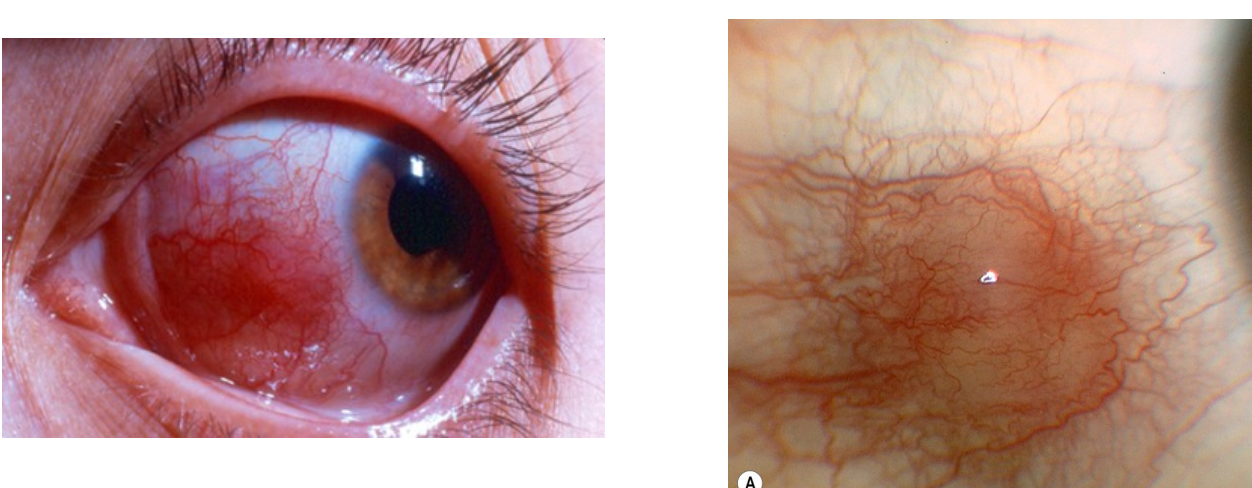
→ Dor/ Fotofobia

→ Sensação de corpo estranho

→ ↓ Acuidade visual se eixo visual afectado

Outras patologias

Episclerite



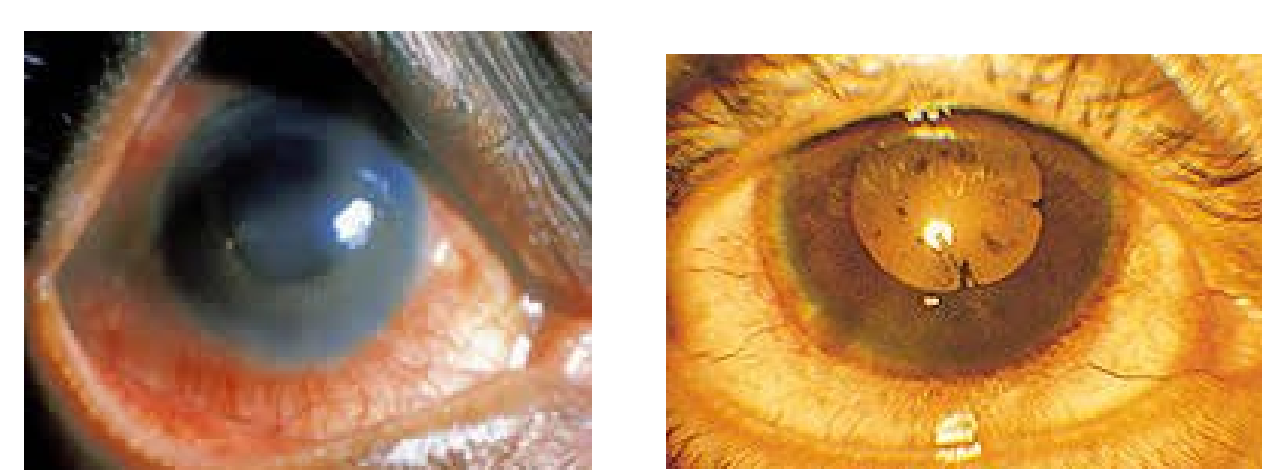
→ Geralmente idiopática

→ Hiperémia localizada

→ Sem exsudado

→ Dor à pressão

Uveíte



→ Inflamação úvea (íris, corpo ciliar, coroideia)

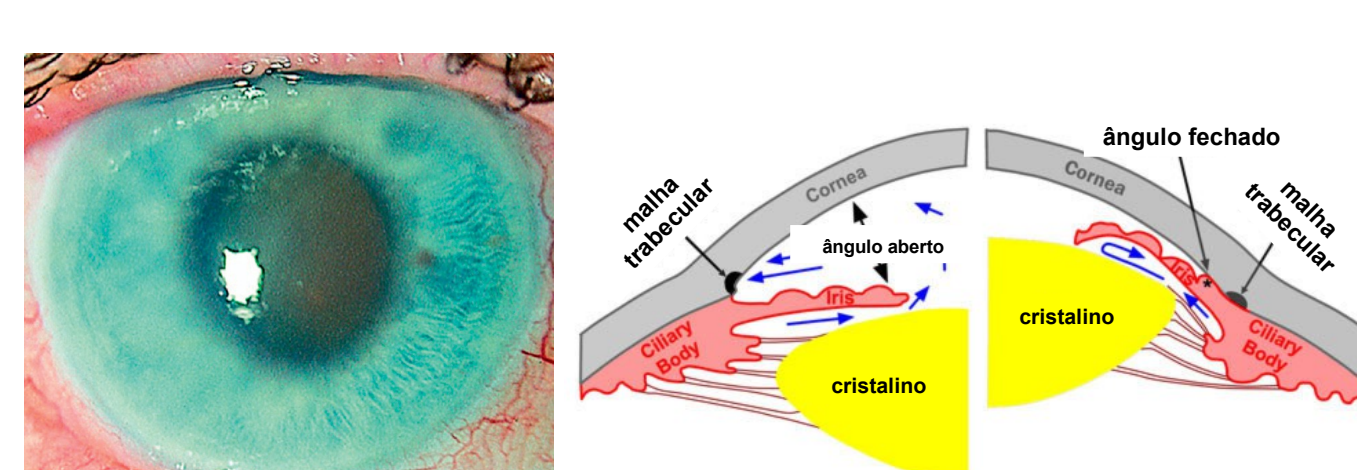
→ Etiologia: idiopática, trauma, doenças sistémicas

→ Dor/ Fotofobia

→ Alterações pupilares

→ ↓ Acuidade visual

Glaucoma agudo



→ Bloqueio de instalação aguda na drenagem de humor aquoso

→ DOR+++

→ Náuseas/vómitos

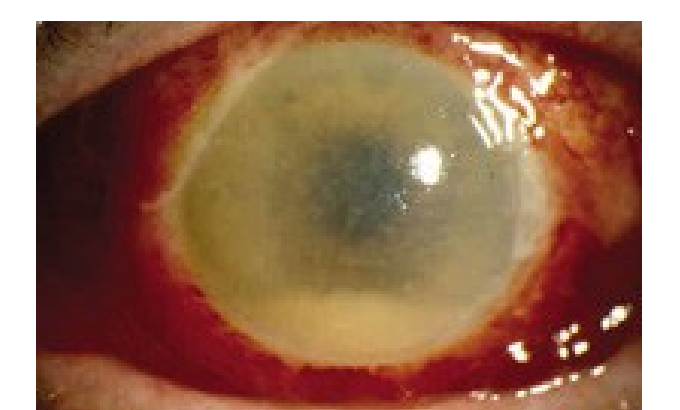
→ Globo ocular pétreo

→ Edema córnea

→ Média midríase fixa

→ ↓ Acuidade visual

Endoftalmite



→ Infecção intraocular

→ Etiologias + frequentes: traumatismo e cirurgia

→ Dor ++

→ ↓ Acuidade visual