

Casos Clínicos

Leiomiossarcoma do escroto

Caso clínico e revisão da literatura

Miguel Lourenço*, Eduardo Carrasquinho*, Bruno Graça*,
Mário Oliveira**

*Interno do complementar, Hospital Fernando Fonseca, Serviço de Urologia (Director: Dr. Carrasquinho Gomes)

**Assistente hospitalar de Anatomia Patológica, Hospital Fernando Fonseca (Director: Dra. Salette Silva)

Resumo

Reporta-se um caso clínico de leiomiossarcoma do escroto ocorrido num paciente do sexo masculino de 57 anos. Foi efectuada uma hemiescrotectomia tendo o exame histológico apresentado características típicas de leiomiossarcoma. Discute-se o diagnóstico imunohistoquímico e a terapêutica desta neoplasia.

Palavras-chave: Leiomiossarcoma, escroto, neoplasia

Summary

We report a case of a scrotum leiomyosarcoma, occurring in 57 year-old male patient. We performed a hemiscrotectomy. Histology presented the typical features of leiomyosarcoma. Immunohistochemistry and management of this neoplasm are discussed.

Key words: scrotum, leiomyosarcoma, neoplasm

Correspondência:

Miguel Lourenço
Hospital Fernando Fonseca,
IC 19, 2700 AMADORA
Tel:214348319
E-mail: mcardosolourenco
@hotmail.com

Introdução

As neoplasias malignas de origem primária escrotal ou paratesticular são raras (1,2), pelo que apresentam problemas de diagnóstico e terapêutica. Os tumores malignos nesta localização são usualmente sarcomas (rabdossarcomas, lipossarcomas, fibrossarcomas, histiocitomas fibrosos malignos e leiomiossarcomas) (3).

Apresentamos neste artigo um caso clínico de leiomiossarcoma do escroto.

Caso clínico

Doente do sexo masculino de 57 anos de idade, foi observado no serviço de urgência por tumefacção escrotal à esquerda com um ano de evolução. O exame objectivo revelou massa de consistência dura, indolor, móvel em relação às estruturas intra-escrotais de aproximadamente 4x4 cm (Imagem 1). O exame ecográfico escrotal mostrou massa heterogénea e hiperecogénica sem alteração das estruturas intra-escrotais. A análises

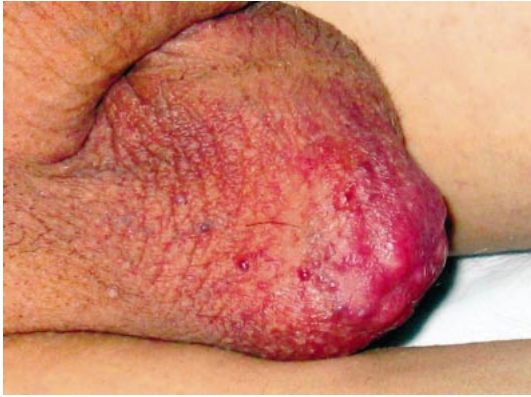

Imagem 1 - Aspecto da lesão ao exame objectivo

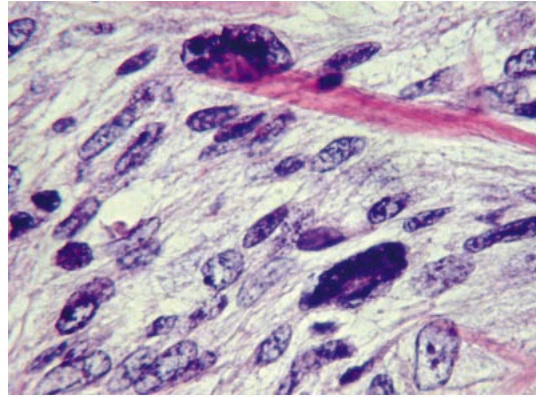


Imagem 3 – Grande ampliação da lesão

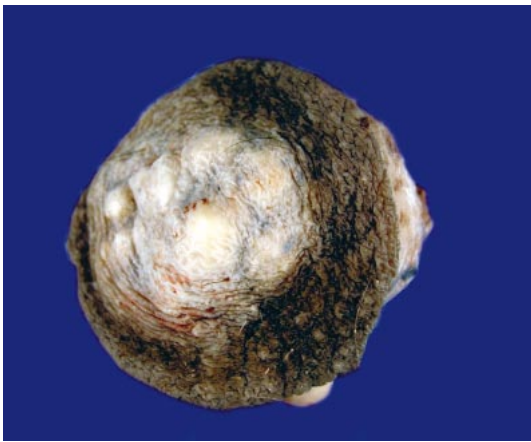


Imagem 2 – Exame macroscópico da lesão

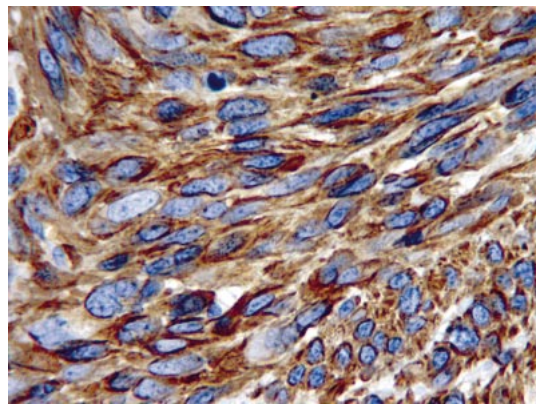


Imagem 4 –Imunohistoquímica para actina músculo liso

laboratoriais, nomeadamente a-Feto Proteína, b-HCG e LDH não apresentavam alterações. Procedeu-se a hemiescrotectomia. O exame intra-operatório revelou que o testículo não apresentava evidência de envolvimento tumoral.

No exame anatomopatológico macroscópico a peça apresentava um tumor de cor branca com 4 cm de maior eixo revestido por retalho cutâneo (Imagem 2).

Microscopicamente apresentava células fusiformes, com núcleos ovóides, dispostas em feixes entrecruzados. Observavam-se células anaplásicas, com elevado índice mitótico (>30 mitoses por 10 campos de grande ampliação) e extensas áreas de necrose (Imagem 3).

Não se documentava invasão linfática ou venosa. As margens cirúrgicas não evidenciavam tumor. A imunohistoquímica revelou vimentina, actina de músculo liso e desmina positivas e CD34, PS100, HMB45 e AE1 AE3 negativas (Imagem 4). O diagnóstico foi de Leiomiossarcoma.

No pós-operatório foi efectuada tomografia axial computadorizada toraco-abdomino-pélvica que não revelou depósitos secundários.

O doente encontra-se actualmente no nono mês de pós-operatório, sem evidência de doença clínica e laboratorial.

Discussão

O Leiomiossarcoma do escroto é uma patologia rara, com aproximadamente 35 casos reportados na literatura (2), tendo origem provável na túnica dartos (1). O diagnóstico diferencial com o leiomioma pode ser difícil, baseando-se em critérios de tamanho, celularidade, atípia e necrose da lesão, sendo a actividade mitótica o factor mais fiável e reproduzível na previsão do potencial de metastização (4). Apesar de não existirem critérios consensuais, considera-se a existência 5 ou mais mitoses por 10 campos de grande ampliação como indicador de malignidade (5). Na imunohistoquímica vimentina (filamento intermediário associado com células e tumores mesenquimatosos identificado em todos os tipos de sarcoma), desmina (filamento intermediário presente nas fibras musculares cardíacas, esqueléticas e lisas), actina do músculo e actina do músculo liso são

frequentemente positivas, sendo que o CD 34, S-100, citoqueratina (1,6) também podem apresentar positividade.

O prognóstico e comportamento do leiomiossarcoma dependem da sua localização, sendo os do escroto normalmente maiores e melhor circunscritos que os de outras localizações cutâneas (7).

A via de disseminação mais frequente é a hematogénea. A via linfática, quando ocorre, é usualmente para a cadeia ganglionar inguinal e ilíaca (6,8).

A terapêutica é a orquidectomia radical para as lesões paratesticulares ou a hemiescrotectomia para as lesões do escroto. A linfadenectomia só está recomendada se existir evidência imagiológica de envolvimento ganglionar, sem metáteses noutras localizações. A quimioterapia e a radioterapia não têm impacto na morbidade e mortalidade (8), não sendo por isso recomendadas como terapêuticas adjuvantes.

A incidência de metáteses ou recidiva pode atingir os 29% nos leiomiossarcomas paratesticulares (6) mas os dados sobre o seguimento deste tumor no escroto são muito limitados devido à sua raridade.

Conclusão

O leiomiosarcoma é uma neoplasia rara nesta localização. A terapêutica é a cirurgia. Os critérios de malignidade histológicos não estão definidos, sendo o mais reprodutível e fiável a actividade mitótica da lesão.

Bibliografia

1. Persichetti P, Di Lella F, Marangi GF, Simo Tenna S, Cogliandro A, Ambrosino F, Esposito V, Groeger AM, Baldi A.: Leiomyosarcoma of the scrotum arising tunica from the dartos muscle: a rare clinicopathological entity. *In vivo*. 2004 sep-oct; 18(5): 553-4.
2. Iida K Endo M, tsutsumi M, Ishikawa S: Leiomyosarcoma of the scrotum: a case report. *Hinyokika Kiyo*. 2000 Dec; 46(12): 919-21.
3. C. Ersoz, O Aydin, G. Gonlusen, H. Zeren, N. Satar: Light microscopic, immunohistochemical and ultrastructural evaluation in a case of paratesticular leiomyosarcoma. *J Isl acad scie*. 1994,7(1)
4. Mehrdad Herbert MD, Michael Segal MD, Gratiana Hermann MD, Judith Sandbank MD: Pleomorphic leiomyoma of the scrotum: Immunohistochemical Stains. *IMAJ*. 2001 Ju; 3 : 543-4.
5. David J. Grignon. Neoplasms of the urinary bladder. In: David G. Bostwick, Jonh N Eble. *Urologic surgical Pathology*. 1 ed. St.louis: Mosby, 1997 : 277-9, 713-4.
6. Fisher, Cyril M.d.; Goldblum, John R. M.D.; Epstein, Jonathan I. M.D.; Montgomery, Elizaeth M.D.: Leiomyosarcoma of the paratesticular region: A Clinicopathologic Study. *am j surg pathol* 2001 Sep; 25 (9): 1143-9.
7. Newman PL, Fletcher CD: smooth muscle tumours of the external genitalia: clinicopathological analysis of a series. *Histopathology* 1991 Jun; 18 (6): 523-9.
8. Willian L. Duncan, Jr, MD, Paul B. Farabaugh, MD, Steven A. Bigler, MD, W. Bruce shinleton, MD: Paratesticular leiomyosarcoma. *Infect urol* 2003; 16 (3): 80-3.