

# MALÁRIA CEREBRAL

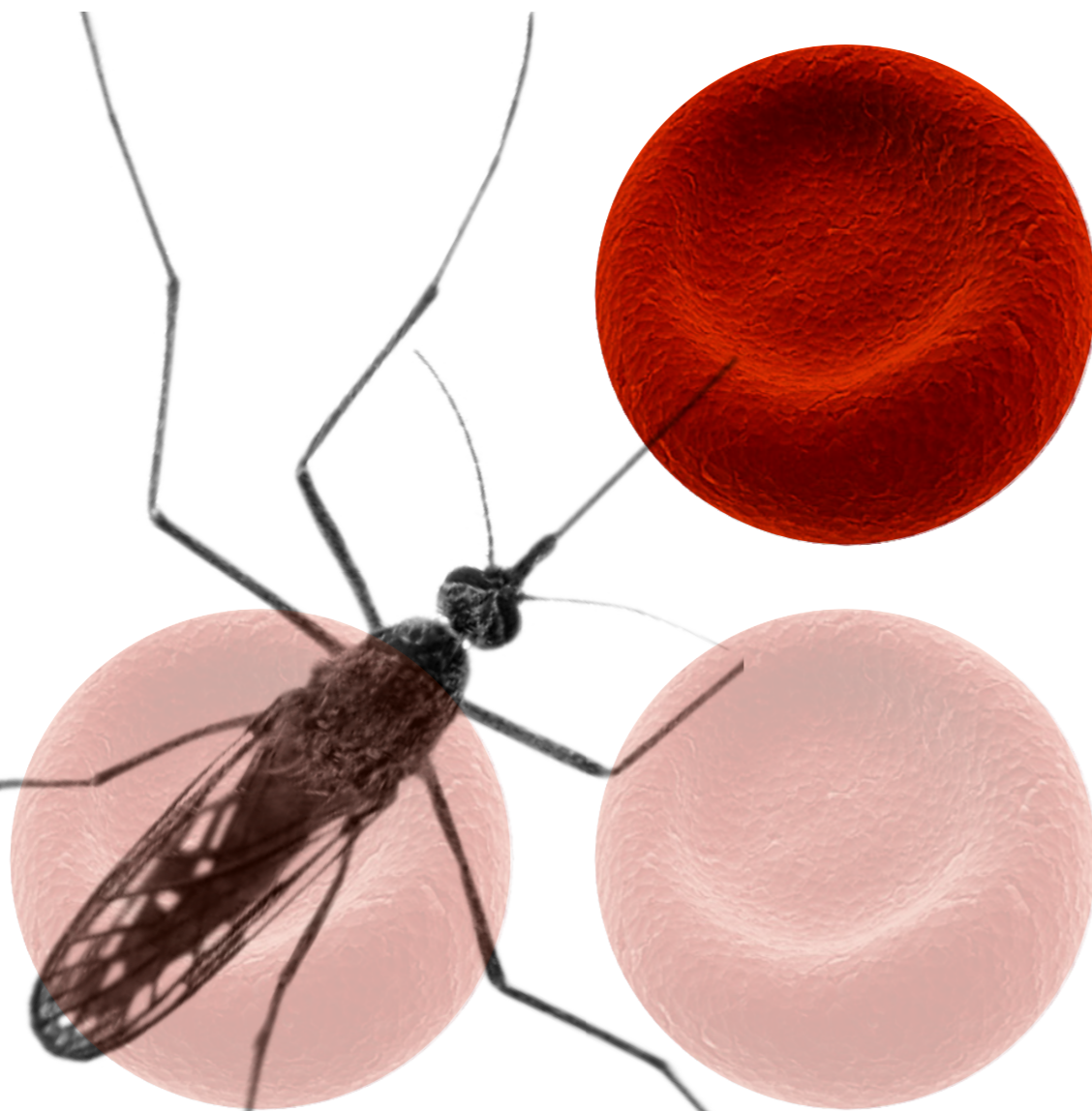
## O QUE DIZEM OS OLHOS.

### INTRODUÇÃO

A malária é responsável por **660 mil mortes** por **ano**. As manifestações oftalmológicas associadas a encefalopatia difusa por malária são específicas e permitem confirmar o diagnóstico desta patologia e orientar o tratamento de forma a reduzir o risco de sequelas neurológicas e mortalidade associadas.

### OBJECTIVO

Salientar a apresentação clínica da retinopatia da malária, a propósito de um caso, sublinhando a sua importância na suspeita e diagnóstico de malária cerebral.



### CASO CLÍNICO

39 anos, Sexo masculino, Raça caucasiana, Residente em Angola.

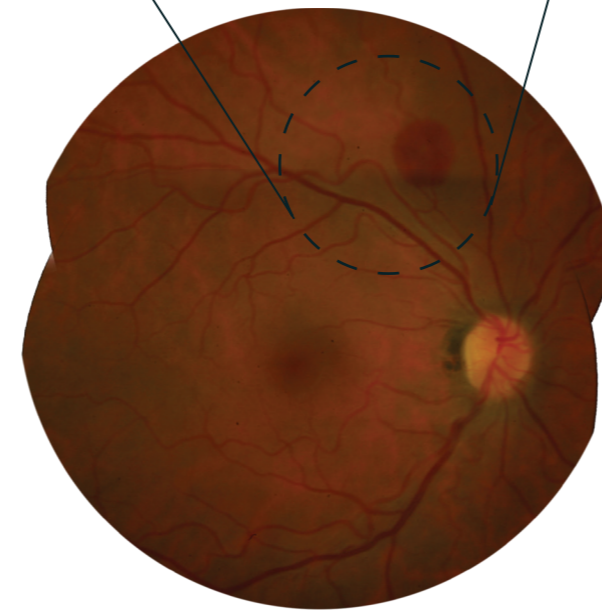
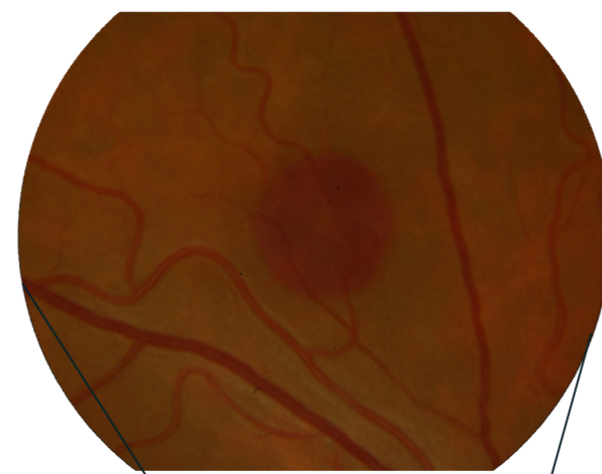
Durante viagem turística, recorreu ao hospital de Huntington Beach, Califórnia, por síndrome gripal, icterícia e alteração do estado de consciência.

Diagnóstico: **Malária a Plasmodium falciparum.**

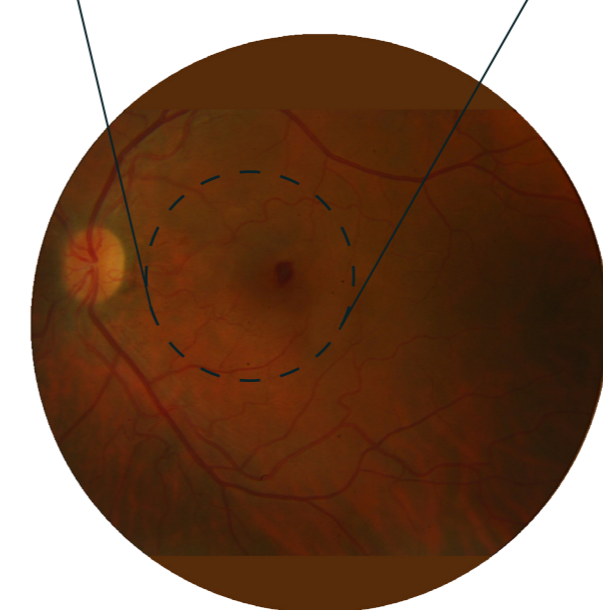
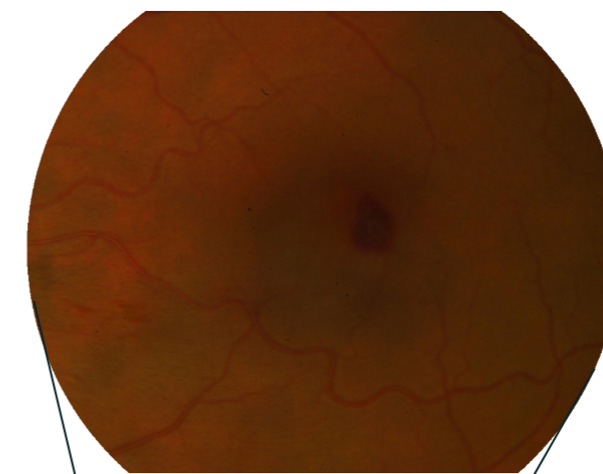
Medicado com Quinino e Doxiciclina, evoluiu para encefalopatia severa (coma) com paragem cardio-respiratória que respondeu a manobras de reanimação.

Iniciou terapêutica com Artesunate, com melhoria neurológica e hematológica.

Transferido para Portugal.



OD - 10/10  
Hemorragia em toalha das camadas profundas da retina, redonda, de 1 diâmetro pupilar, na arcada temporal superior

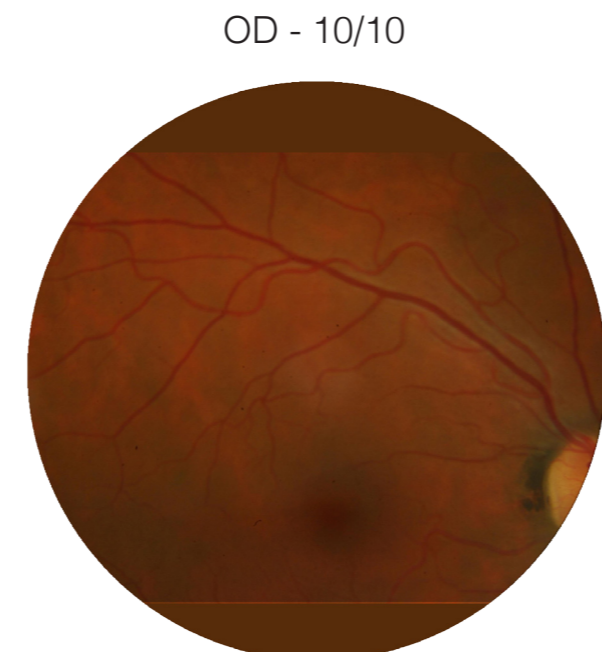


OE - escotoma central  
Hemorragia foveolar, hemorragias superficiais no feixe inter-papilomacular e lesão hemorrágica periférica profunda, com centro esbranquiçado

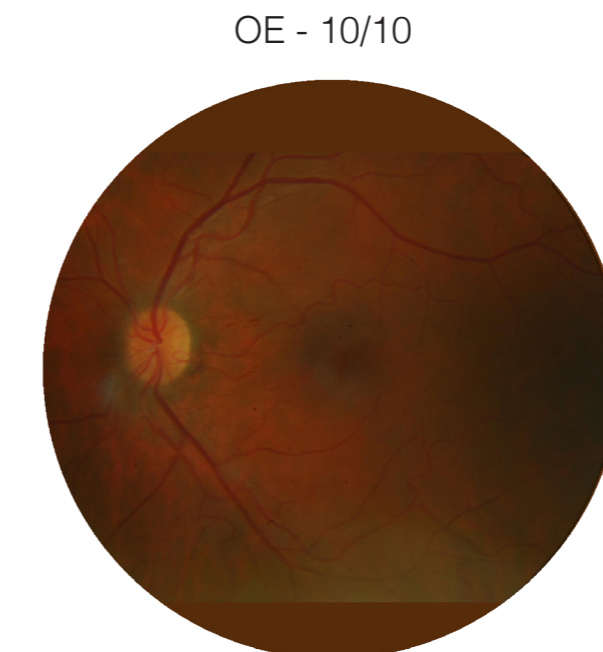### OBSERVAÇÃO INICIAL



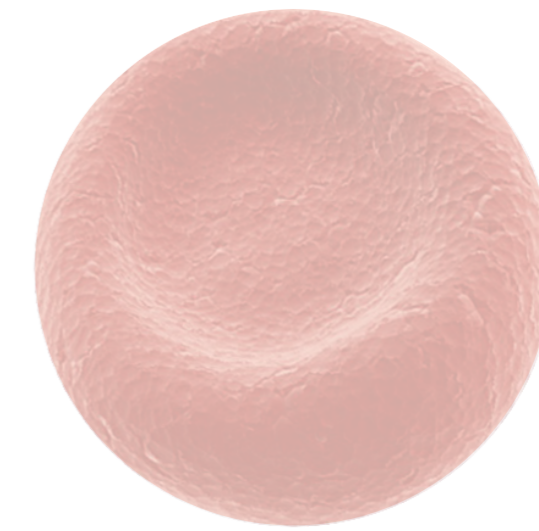
### APÓS 1 MÊS



OD - 10/10



OE - 10/10



### DISCUSSÃO

#### Retinopatia da malária:

Factor de diagnóstico da infecção a *P. falciparum* em estadios graves.

Sinal clínico mais sensível e específico de sequestro eritrocitário cerebral - marco histopatológico da malária cerebral.

Indicador de prognóstico.

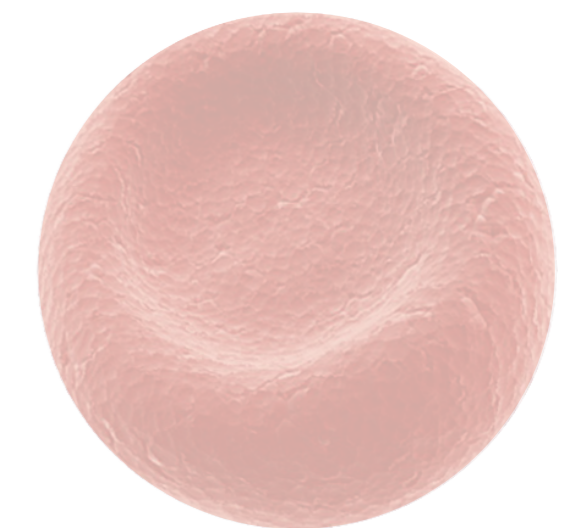
#### Manifestações fundoscópicas principais:

- Coloração esbranquiçada - área macular e peri-foveal
- Alterações vasculares - principalmente ao nível dos capilares, nas zonas periféricas da retina
- Hemorragias retinianas - região central de cor branca (conteúdo fibrínide)

### CONCLUSÃO

A retinopatia da malária é uma manifestação de diagnóstico simples e, por vezes, fundamental no decurso terapêutico de casos graves de malária.

Actualmente, com a crescente facilidade de deslocações entre países e continentes, o conhecimento das suas características torna-se fundamental em qualquer local do mundo, no sentido de diminuir a mortalidade associada a esta patologia.



HOSPITAL  
Prof. Doutor Fernando Fonseca

Director de Serviço:  
Dr. António Melo

Autores:  
Pedrosa C., Ramalho M.,  
Pina S., Santos C.,  
Teixeira S., Prieto I.