

Trabeculectomia Modificada (*Moorfields Safer Surgery - MSS*): Estudo da Estabilidade do Segmento Anterior com Pentacam®

Cristina Santos¹, Fernando Trancoso Vaz², Mário Ramalho¹, Catarina Pedrosa¹, Inês Coutinho¹, Mafalda Mota¹, Maria Lisboa³, Paulo Kaku², António Melo⁴

¹Interno do Internato Complementar

²Assistente Hospitalar Graduado, Consulta de Glaucoma

³Assistente Hospitalar, Consulta de Glaucoma

⁴Chefe de Serviço - Diretor de Serviço

RESUMO

Objetivo: Estudar eventuais alterações na câmara anterior (CA) objetivadas com câmara de Scheimpflug (Oculus - Pentacam®) por comparação do olho a ser operado e/ou adelfo com as alterações obtidas no pós-operatório precoce após a realização de trabeculectomia segundo uma técnica modificada – *Moorfields Safer Surgery* (Trab MSS).

Métodos: Trab MSS - Realizou-se trabeculectomia com flap conjuntival de base fórnix, disseção da conjuntiva alargada, área de aplicação de mitomicina extensa, utilização de estabilizador de CA com infusão contínua de solução salina equilibrada (BSS), esclerostomia padronizada com *punch* e combinação de suturas fixas e ajustáveis/removíveis, em 12 olhos de 12 doentes consecutivos. As principais variáveis avaliadas antes da cirurgia e no dia 1 (D1), semana 1 (S1) e mês 1 (M1) foram: pressão intraocular (PIO), volume da câmara anterior (VCA) e profundidade da câmara anterior (PCA). Fatores de exclusão: cirurgia prévia de catarata ou glaucoma, anisometropias superiores a 1,00 dioptria (D) e erro refrativo superior a -5,00 ou +4,00D de esfera ou 2,00D de cilindro.

Resultados: A PIO pré-operatória foi de 31,3±7,27mmHg, 7,6±2,8mmHg em D1, 7,9±1,6 mmHg em S1, e 12,2±3,0mmHg em M1. As diferenças encontradas em relação ao VCA pré-operatório foram: 18,0±8,72 mm³ (11,93% p=0,065) em D1, 18,71±3,8 mm³ (11,44%, p=0,003) em S1, 1,2±7,6 mm³ (0,74%, p=0,879) em M1. Em relação à PCA: 0,17±0,3 mm (6,01%, p=0,622) em D1, 0,15±0,17 mm (5,15%, p=0,41) em S1, e 0,03±0,3 mm (0,74%, p=0,915) em M1.

Conclusões: Os resultados obtidos neste estudo indicam que a Trab MSS está associada a pequenas variações dos parâmetros do segmento anterior, e que consequentemente esta técnica está associada a uma relativa estabilidade do mesmo. Tal facto parece conferir a esta técnica um melhor perfil de segurança quando comparada com a trabeculectomia convencional.

Palavras chave

Trabeculectomia, Pentacam, suturas ajustáveis, *punch*, estabilidade.

ABSTRACT

Purpose: To address potential changes of the anterior chamber (AC), using a Scheimpflug camera (Oculus Pentacam™) in patients submitted to a modified trabeculectomy technique - the Moorfields Safer Surgery (MSS) System.

Methods: Trabeculectomy was performed using a fornix based conjunctival flap, an anterior

chamber maintainer, a standardised punch technique, and a combination of fixed and adjustable scleral sutures in 12 eyes of 12 consecutive patients. Main outcome measures were: postoperative intraocular pressure (IOP), anterior chamber volume (ACV), and posterior chamber depth (PCA) of the contralateral eye and/or the eye before surgery vs. changes after surgery at day 1 (D1), week 1 (W1) and 1 month after surgery (M1).

Results: The mean IOP was 31.3 ± 7.27 mmHg, preoperatively, 7.6 ± 2.8 mmHg at D1, 7.9 ± 1.6 mmHg at W1 and 12.2 ± 3.0 mmHg at M1. The differences that we found were for ACV: -18.0 ± 8.72 mm³ (-11.93% p=0.065) at day 1, -18.71 ± 3.8 mm³ (-11.44% p=0.003) at week 1, and -1.2 ± 7.6 mm³ (-0.74% p=0.879) at 1 month after surgery. The ACD differences were: -0.17 ± 0.3 mm (-6.01% p=0.622) D1, -0.15 ± 0.17 mm (-5.15% p=0.41) W1, and -0.03 ± 0.3 mm (-0.74% p=0.915) at M1. **Conclusions:** The results obtained in this study show us that changes that are embodied in the MSS are associated with a small variation in AC parameters and as a consequence a relative anterior segment stability. This fact may increase the safety profile of modern trabeculectomy.

Key-words

Trabeculectomy, Pentacam, adjustable sutures, punch, stability.

INTRODUÇÃO

A trabeculectomia, originalmente descrita por Cairns em 1968^{1,2}, é a cirurgia de glaucoma mais frequentemente realizada em todo o mundo³. O procedimento consiste na criação de uma fistula da câmara anterior para o espaço subconjuntival através de uma esclerostomia protegida (*flap* escleral). Apesar da sua eficácia, está associada a uma taxa de complicações relativamente elevada secundária a uma drenagem excessiva de humor aquoso: hipotonia, atalampia, descolamento da coróideia, maculopatia hipotónica e hemorragia supracoróideia⁴. A técnica de trabeculectomia modificada *Moorfields Safer Surgery System* (MSS), desenvolvida por Peng Khaw e colaboradores em 2005, foi concebida para diminuir estes riscos⁷⁻⁹.

Num estudo preliminar realizado em 2011, com os primeiros 32 olhos operados (28 doentes), com PIO pré-operatória média de $32,95 \pm 7,32$ mmHg obtivemos os seguintes resultados: PIO entre o 1º e 3º dia de $8,56 \pm 2,11$ mmHg; $10,6 \pm 4,46$ mmHg entre a 1ª e 2ª semana; $10,75 \pm 4,15$ mmHg ao 1º mês e $10,83 \pm 2,5$ mmHg ao 3º mês. As complicações pós-operatórias foram pouco frequentes: *Seidel* da bolha (3%), hipotonia nas primeiras duas semanas (3%), e descolamento da coróideia em qualquer momento (6%)¹⁰.

A fotografia com câmara de Scheimpflug (Pentacam® - Oculus) é um exame complementar de não contacto, automatizado e reprodutível para avaliação do segmento anterior. É baseada no princípio de Scheimpflug, descrito por Jules Carpentier e aplicado pelo militar austríaco Theodore Scheimpflug, para corrigir a distorção relacionada com a perspetiva em fotografias aéreas. O aparelho obtém várias

imagens da câmara anterior utilizando uma câmara rotativa perpendicular a um feixe de luz em fenda que nos dá uma secção ótica da córnea e cristalino. Com as várias imagens bidimensionais obtidas, o aparelho gera uma reconstrução tridimensional da câmara anterior (CA).

Este estudo tem como objetivo quantificar as alterações na morfologia da CA através de Pentacam® no pré e pós-operatório precoce.

MATERIAL E MÉTODOS

A trabeculectomia modificada MSS (Trab MSS) foi realizada em 12 olhos de 12 doentes consecutivos. Na Tabela 1 apresenta-se um resumo das modificações em relação à trabeculectomia convencional. O retalho conjuntival foi feito com base fórnix (incisão ao nível do limbo), com disseção subconjuntival ampla e posterior em direção ao fórnix, de forma a criar uma grande área de filtração (Figura 1a). O *flap* escleral, quadrangular de 4x4mm, foi delimitado com lâmina de 15º e dissecado com lâmina de disco, de forma a ficar com cerca de metade da espessura da esclerótica. Quando se atingiu uma distância a 0,5 a 1mm do limbo dissecou-se apenas a região central do flap com lâmina Beaver (Sharptome®) (Figura 1b), de forma a estimular a drenagem posterior do humor aquoso e criar uma bolha mais difusa e não quística. A escolha do antifibrótico, quando necessário, foi estratificada de acordo com os fatores de risco para falência cirúrgica. Foi usada para o efeito a classificação Moorfields / Florida *More Flow*. A mitomicina foi aplicada com esponjas de álcool polivinílico (protetores de córnea) durante três

Tabela 1 | Principais modificações da Trabeculectomia Moorfields Safer Surgery em relação à Trabeculectomia Clássica e potenciais vantagens.

Passos	Trabeculectomia Clássica	Trabeculectomia MSS	Vantagens
Incisão conjuntival	Base límbica	Base fórnix	
Antifibróticos	Sob/sobre o flap	Sob/sobre o flap e difusamente	Menor cicatrização
Paracentese	Sem estabilizador de CA	Com estabilizador de CA	Segurança e reprodutibilidade
Esclerostomia	Com faca de 15°/tesoura	Com <i>punch</i> 0,5mm	Reprodutibilidade
Suturas do flap	2 suturas fixas	2 suturas fixas e 2 ou + ajustáveis	Segurança

MSS Moorfields Safer Surgery; CA câmara anterior

minutos, na área previamente dissecada, bem como por debaixo do *flap* escleral. Evitou-se o contacto dos bordos da conjuntiva com as esponjas a fim de não comprometer a sua cicatrização. Seguiu-se uma lavagem abundante com soro fisiológico. Antes de realizar a paracentese para colocação de estabilizador de câmara anterior (CA), foram dados dois pontos nos vértices do *flap* sem apertar. A paracentese foi feita paralela ao limbo, com longo trajeto intracorneano, utilizando uma lâmina *Clear Cut* (Alcon®) de 1mm (Figura 1c). Em seguida colocou-se uma linha de infusão usando um estabilizador de CA de Lewick de 20G (Katena K20-3271) ligado a um frasco de solução salina equilibrada (BSS) a 30 cm de altura em relação ao globo ocular (PIO alvo de 10-15 mmHg)⁹. A entrada na CA por baixo do *flap* foi feita inicialmente com lâmina de 15°, seguida de esclerostomia padronizada com *punch* de 0,5 mm (*Khaw Small Descemet Membrane Punch* nº 7-101 - Duckworth and Kent). O

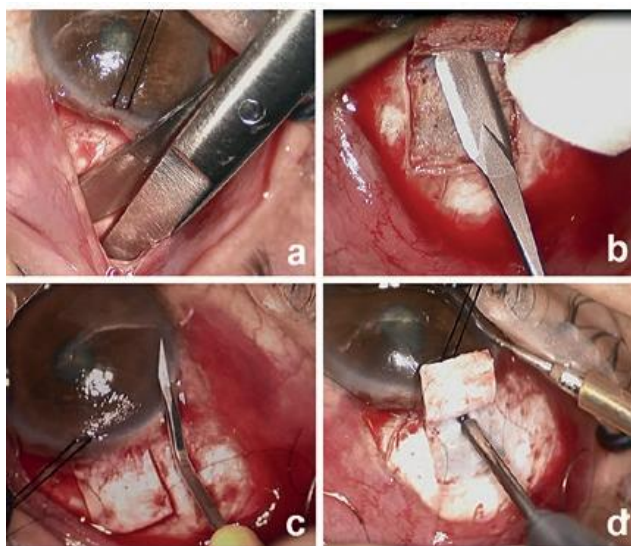


Fig. 1 | a) dissecção ampla e posterior da conjuntiva; b) dissecção da porção central do flap com lâmina Beaver; c) trajeto intracorneano para colocação de estabilizador de CA; d) esclerostomia com *punch*.

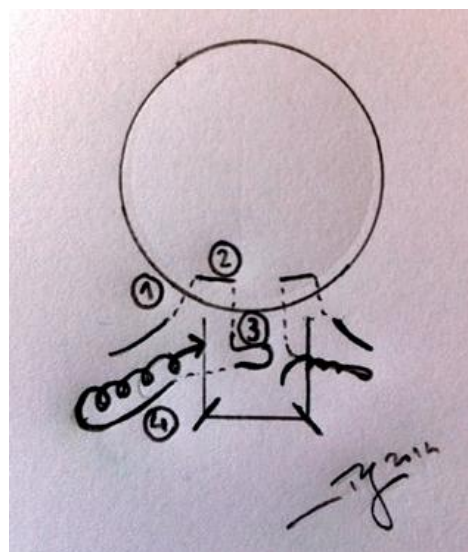


Fig. 2 | Esquema de trajeto das suturas ajustáveis.

punch foi introduzido no trajeto da paracentese e depois verticalizado a fim de criar uma esclerostomia não valvulada (Figura 1d). A iridectomia foi larga na base e curta em comprimento. Após aperto das duas suturas fixas, realizaram-se duas suturas adicionais ajustáveis/removíveis nos dois lados do *flap* segundo o trajeto representado na Figura 2. O grau de aperto é determinado pela quantidade de humor aquoso que passa por baixo do *flap* utilizando uma micro-esponja. Foi realizado encerramento da conjuntiva com 2 pontos de Vicryl 8/00 nas extremidades da incisão conjuntival e posterior injeção subconjuntival de corticosteróide e antibiótico a 180° do local da cirurgia.

As principais variáveis analisadas foram a pressão intra-ocular (PIO), o volume da câmara anterior (VCA) e a profundidade da câmara anterior (PCA), obtidos com Pentacam® no pré-operatório e, ao primeiro dia (D1), primeira semana (S1) e primeiro mês (M1) pós-operatórios no olho operado, sendo os mesmos apresentados em valor numérico e percentagem. Os fatores de exclusão estão apresentados na Tabela 2.

Tabela 2 | Fatores de exclusão

Cirurgia de catarata ou de glaucoma prévias Anisometropia >1,00D Erro refrativo: ≤-5,00 ou ≥+4,00D (esfera) ou ≥2,00D (cilindro)

D - dioptrias

RESULTADOS

A PIO pré-operatória foi de 31,3±7,27mmHg, e de 7,6±2,8mmHg em D1, 7,9±1,6 mmHg em S1, e 12,2±3,0mmHg em M1 (Figura 3). As diferenças encontradas em relação à PCA foram: 0,17±0,3 mm (6,01%, p=0,622)

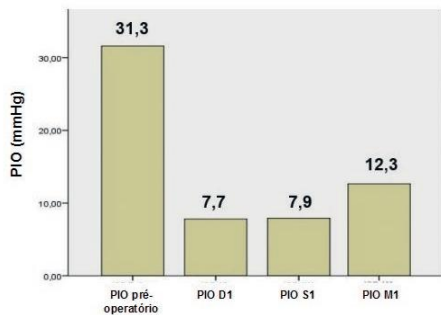


Fig. 3 | Valor médio da PIO.

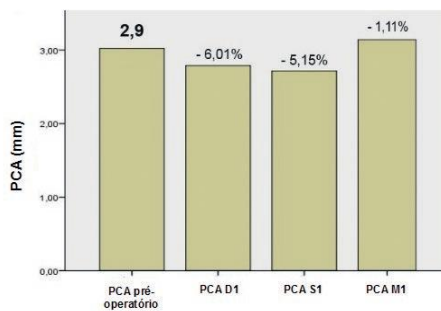


Fig. 4 | Valor médio da PCA.

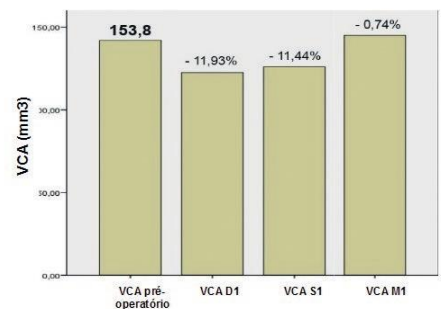


Fig. 5 | Valor médio do VCA.

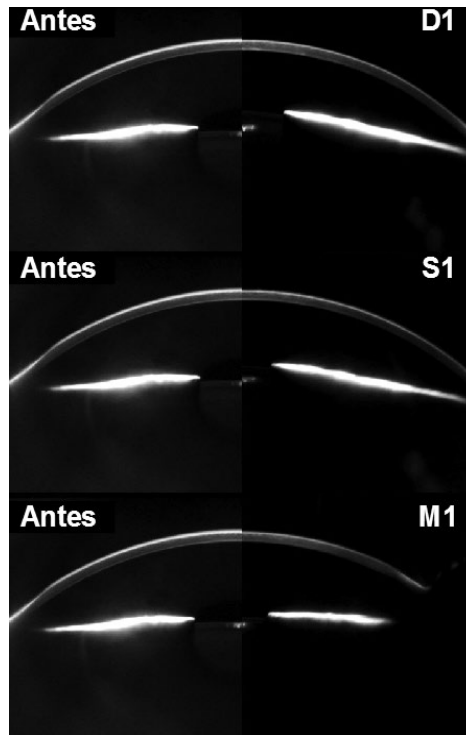


Fig. 6 | Exemplo de imagens obtidas com Pentacam num dos doentes. À esquerda imagem no pré-operatório e à direita em D1, S1 e M1.

em D1, 0,15±0,17 mm (5,15%, p=0,41) em S1 e 0,03±0,3 mm (0,74%, p=0,915) em M1 (Figura 4). Em relação ao VCA foram as seguintes: 18,0±8,72 mm3 (11,93% p=0,065) em D1, 18,71±3,8 mm3 (11,44%, p=0,003) em S1, 1,2±7,6 mm3 (0,74%, p=0,879) em M1 (Figura 5). Na Figura 6 são apresentados alguns dos cortes obtidos com Pentacam® num dos doentes da série.

DISCUSSÃO

A trabeculectomia convencional está muitas vezes associada a complicações significativas, resultando muitas delas de um excesso de drenagem de humor aquoso. Várias têm sido as técnicas cirúrgicas desenvolvidas com o objetivo de diminuir estas complicações: a esclerectomia profunda desenvolvida por Fyodorov e colaboradores em 1989¹¹, as modificações da trabeculectomia convencional - trabeculectomia modificada proposta por Peng Khaw e colaboradores - Moorfields Safer Surgery System - em 2005; e a canaloplastia em 2007¹², entre outras. Têm sido obtidos bons resultados no pós-operatório imediato com todas estas técnicas, apesar de apresentarem curvas de aprendizagem muito variadas.

Na Tabela 1 são apresentadas as principais diferenças

entre a Trab MSS e a Trabeculectomia convencional. Essencialmente é realizada uma disseção da conjuntiva alargada com área de aplicação de mitomicina extensa, utilização de estabilizador de CA com infusão contínua de BSS, esclerostomia padronizada com *punch* e combinação de suturas fixas e ajustáveis.

Nesta série de doentes, sujeitos a trabeculectomia modificada, não se verificaram diferenças estatisticamente significativas ($p > 0,001$) na variação da PCA (variação entre 1,11 e 6,01%) ou no VCA (variação entre 0,74 a 11,93%) entre o pré-operatório e o primeiro mês pós-operatório.

Os resultados obtidos indicam que esta técnica parece estar associada a uma relativa estabilidade do segmento anterior, podendo esta associar-se ao aumento do perfil de segurança da trabeculectomia moderna. As principais vantagens da mesma são a sua reprodutibilidade, segurança e menor cicatrização. Outro aspeto a destacar é o facto de se tratar de uma técnica simples, com uma curva de aprendizagem pequena e que requer pouco equipamento, sendo por isso fácil de implementar.

Os autores consideram que um melhor perfil de segurança, à custa de um tempo cirúrgico discretamente mais prolongado, é vantajoso. As modificações introduzidas por Khaw e colaboradores podem facilmente ser integradas na prática cirúrgica em alternativa à trabeculectomia convencional.

BIBLIOGRAFIA

1. Cairns JE. Trabeculectomy: preliminar report of a new method. *Am J Ophthalmol* 1968; 66: 673-679.
2. Cairns JE. A Surgical method of reducing intraocular pressure in chronic simple glaucoma without subconjunctival drainage of aqueous humour. *Trans Ophthalmol Soc U K* 1969; 88: 231 -233.
3. Edmunds B, Thompson JR, Salmon JF et al. The National Survey of Trabeculectomy II. Variations in operative technique and outcome. *Eye* 2001; 15 (Pt 4): 441-448.
4. Berke SJ, Bellows AR, Shingleton BJ et al. Chronic and recurrent choroidal detachment after glaucoma filtration. *Ophthalmology* 1987; 94:154-162.
5. Khaw PT, Dahlman A, Mireskandari K. Trabeculectomy technique, *Glaucoma Today* 3:22, 2005.
6. Stalmans I, Gillis A, Lafaut AS. Safe trabeculectomy technique: long term outcome. *Br J Ophthalmol* 90:44-47, 2006.
7. Khaw PT, Shah P: Trabeculectomy. In: Shaarawy T, Mermoud A, editors: *Atlas of Glaucoma Surgery*, Anshan Tunbridge Wells, UK, pp 11 -31, 2006.
8. Khaw P, Clarke JAD. Simple strategies to improve the safety of trabeculectomy: the Moorfields Safer Surgery System. In: Nussdorf J, editor: *Eye on the bayou: new concepts in glaucoma, cataract and neuroophthalmology*. Transactions of 54th Annual Symposium of New Orleans Academy of Ophthalmology 2005, Kugler, The Hague, pp 195-206, 2006.
9. Khaw PT, Chiang M, Shah P in Albert DM, Miller JW, Azar DT, Blodi BA editors, *Albert and Jakobiec's Principles and Practice of Ophthalmology*, 3rd Edition, Saunders WB 2008; 2821 -2840.
10. Vaz FT, Gonçalves A, Alves S, Azevedo AR, Silva F, Kaku P, Esperancinha F. Optimizing Trabeculectomy: Greater Control of Outflow and Safer Surgery. Poster apresentado no 4th World Glaucoma Congress; 29 de Junho a 2 de Julho 2011; Paris, França.
11. Fyodorov SN. Non penetrating deep sclerectomy in open-angle glaucoma. *Eye Microsurg*. 1989; 2:52-5.
12. Lewis RA, von Wolff K, Tetz M, Korber N, et al. Canaloplasty: circumferential viscodilation and tensioning of Schlemm's canal using a flexible microcatheter for the treatment of open-angle glaucoma in adults: interim clinical study analysis. *Cataract Refract Surg*. 2007 Jul; 33(7):1217-26.
13. Vaz FT; Ramalho M; Pedrosa C, et al. Safer Trabeculectomy (MSS) Stability of the Anterior Segment - Pentacam Study. Poster apresentado no 11th European Glaucoma Society Congress; 7-11 de Junho 2014; Nice, França.

Trabalho apresentado na forma de Poster no 11º Congresso da Sociedade Europeia de Glaucoma; 7-11 de Junho 2014 em Nice, França¹³.

Os autores não têm qualquer interesse comercial na técnica cirúrgica descrita ou material utilizado. Este artigo é original não tendo sido previamente publicado. Os autores cedem os direitos de autor à Sociedade Portuguesa de Oftalmologia

CONTACTO

Cristina Santos
Hospital Prof. Doutor Fernando da Fonseca
IC19, 2720-276 Amadora
Email: cristinamsantos@gmail.com
Telephone: +351 214348200