

## Polineuropatia Craniana - Uma série hospitalar *Polyneuritis Cranialis: portuguese hospital case series*

Sónia Costa<sup>1</sup>, Vanessa Simões<sup>1</sup>, Nuno Inácio<sup>1</sup>, Ana Valverde<sup>2</sup>

1-Internato Complementar de Neurologia, Serviço de Neurologia, Hospital Fernando Fonseca; 2-Assistente Hospitalar de Neurologia, Serviço de Neurologia, Hospital Fernando Fonseca

### Resumo

**Objectivos:** Caracterização clínica, etiológica e prognóstica das polineuropatias cranianas.

**Métodologia:** Revisão dos processos clínicos dos doentes internados no serviço de neurologia de um hospital distrital de Janeiro/2003 a Dezembro/2007 com o diagnóstico de polineuropatia craniana.

**Resultados:** Incluídos 11 doentes, 7 do sexo feminino e 4 do sexo masculino, média de idades de 50,6 +/- 17,9 anos. Sete doentes tiveram envolvimento de 2 nervos cranianos e 4 doentes envolvimento de 3 nervos. Os nervos envolvidos foram III, V, VI, VII, VIII, sendo os mais frequentemente afectados o III e o VII, em 5 e 6 doentes respectivamente cada. Em 4 casos a instalação foi aguda e nos restantes subaguda. Em 9 dos doentes foi estabelecido diagnóstico definitivo: um linfoma leptomeníngeo não Hodgkin B de alto grau, três s. Tolosa-Hunt, um s. Ramsay-Hunt, duas meningites tuberculosas e duas borrelioses. Dois casos foram considerados idiopáticos. O doente com s. Ramsay-Hunt teve recuperação parcial com Valaciclovir, dos doentes com s. Tolosa-Hunt, dois apresentaram recorrência do quadro clínico após suspensão da corticoterapia, nos restantes casos secundários houve remissão total da sintomatologia após terapêutica dirigida em 1 a 8 meses. Dos casos idiopáticos um remitiu espontaneamente e o outro após terapêutica com corticoides.

**Conclusões:** Na nossa série a apresentação clínica foi pleomórfica, de predomínio motor e afectando exclusivamente movimentos oculares e mímica facial. A etiologia foi predominantemente infecciosa / inflamatória. O prognóstico foi globalmente favorável, com melhoria/resolução completa dos sintomas apresentados.

**Palavras-Chave:** polineuropatia craniana, meningite tuberculosa, borreliose, síndrome de Ramsay-Hunt, síndrome de Tolosa-Hunt

**Título do Cabeçalho:** Polineuropatia Craniana

### Abstract

**Background:** Polyneuritis cranialis (PC) is an uncommon neurological disorder with a wide differential diagnosis that includes intrinsic nerve lesion and secondary lesion due to meningeal or base skull pathology. In a small percentage the aetiology remains unclear. The exclusion of secondary cause is important by its therapeutic and prognostic implications.

**Methods:** A retrospective study based on the clinical charts of the patients admitted to our hospital with a diagnosis of PC, between January 2003 and December 2007.

**Results:** Eleven patients were included, 7 female and 4 male, with median age of 50,6 +/- 17,9 years. From them, seven had 2 cranial nerves involved and the rest had 3 cranial nerves. The involved nerves were III, V, VI, VII, VIII, being the III and VII the most frequently affected. Four cases had acute installation and the rest subacute. The definitive diagnoses were established in nine patients: none-Hodgkin B type lymphoma, Ramsay-Hunt syndrome, two tuberculous meningitis, three Tolosa-Hunt syndromes and two Lyme diseases. Two cases were idiopathic. The patient with Ramsay-Hunt syndrome had partial recovery with valaciclovir. The two with Tolosa-Hunt syndrome had clinical relapse after corticotherapy discontinuation. In the idiopathic cases, the recovery was spontaneous in one of them and after corticotherapy in the other.

**Conclusions:** In our series the clinical presentation was pleomorphic, being the facial and oculomotor nerves the most involved. The aetiology was mainly infectious / inflammatory and the idiopathic cases were scarce. The prognostic was globally favourable with improvement / total recovery of the symptoms.

**Keywords:** cranial polyneuropathy, Ramsay-Hunt syndrome, Tolosa-Hunt syndrome, tuberculous meningitis, Lyme diseases.

**Running Title:** Polyneuritis Cranialis

## Introdução

As Polineuropatias cranianas (PC) constituem uma entidade clínica rara e uma possível manifestação de um vasto número de patologias conhecidas que incluem desde lesão intrínseca do nervo a lesão do nervo secundária a patologia meníngea ou da base do crânio. No entanto numa pequena percentagem de casos, não se consegue estabelecer uma etiologia definitiva após investigação, constituindo as polineuropatias cranianas idiopáticas.<sup>(1,4)</sup>

A literatura médica que existe sobre esta síndrome é escassa,<sup>(2)</sup> limitando-se a algumas séries de doentes e casos clínicos isolados. Existe uma grande heterogeneidade clínica o que contribui para a falta de consenso sobre os critérios de diagnóstico.

Foi Gibberd em 1970 quem pela primeira vez definiu a PC com base numa série de doentes com envolvimento agudo e isolado de vários nervos cranianos.<sup>(2)</sup>

Asbury em 1980 reconheceu a Polineuropatia Craniana idiopática como possível variante do Síndrome Guillain-Barré e classificou os doentes como tendo PC os que apresentavam envolvimento agudo e simétrico de nervos cranianos, excluindo o I e II par e outras partes do SNP.<sup>(3)</sup>

Juncos e Beal em 1987 apresentaram uma série de 14 doentes com PC idiopática. Os critérios utilizados para diagnóstico foram: envolvimento de pelo menos 2 nervos cranianos, dor facial unilateral, sintomas com duração de dias ou semanas, remissão espontânea do quadro, e sem envolvimento de outras partes do SNP. Nesta série os nervos cranianos mais envolvidos foram o III e VI, com maior predomínio do sexo feminino e excelente resposta a corticoterapia.<sup>(1)</sup>

Iwasaki em 1988 numa série de 8 casos com PC idiopática, constatou que os nervos cranianos mais envolvidos foram o III, V e VI, com uma recuperação global ao fim de poucas semanas, também com boa resposta à corticoterapia.<sup>(4)</sup>

Morosi em 2003 focou a importância da RMN-CE para o processo diagnóstico e para a documentação do envolvimento dos nervos cranianos, traduzindo a captação de gadolínio dos mesmos, uma disrupção da barreira hemato-encefálica por um processo inflamatório, infiltrativo ou neoplásico.<sup>(2)</sup>

Em alguns casos descritos tentou-se demonstrar um mecanismo imune subjacente na fisiopatologia da PC idiopática, baseado na resolução clínica após tratamento com imunoglobulinas<sup>(5,6)</sup>, nas alterações electrofisiológicas compatíveis com um processo desmielinizante,<sup>(7)</sup> ou na presença de anticorpos antiglicolípidos positivos.<sup>(8)</sup> Porém ainda hoje persiste a dúvida sobre a existência de tal mecanismo imune semelhante ao síndrome Guillain-Barré.<sup>(9,10)</sup>

## Objectivos

Caracterização clínica e etiológica das Polineuropatias cranianas.

## Metodologia

Revisão retrospectiva dos processos clínicos dos doentes internados no serviço de Neurologia de um hospital distrital, de Janeiro de 2003 a Dezembro de 2007 com o diagnóstico de Polineuropatia Craniana, cujos critérios de diagnóstico foram: envolvimento de mais de 1 nervo cra-

**Table 1.** Resumo das Características dos 11 casos com Polineuropatia Craniana

Caso	Idade	Sexo	Inicio	Nervos Cranianos envolvidos				
				III	IV	V	VI	VII
1	37	F	Agudo	D			D	
2	29	F	Agudo		E		E	E
3	79	M	Subagudo	D; E				
4	32	F	Subagudo	E				E
5	50	F	Subagudo				D; E	
6	60	F	Agudo	E	D (V1)	E		
7	56	M	Subagudo		D (V1)		D	D
8	27	F	Subagudo	D	D (V1/2)	D		
9	55	M	Subagudo				D; E	
10	55	M	Subagudo				D; E	
11	77	F	Agudo		E (V1)	E		

Legenda: F = feminino; M = masculino; D = direito; E = esquerdo; V1 = segmento oftálmico do V nervo; V2 = segmento maxilar do V nervo.

niano sem envolvimento de outras partes do sistema nervoso periférico.

### Resultados

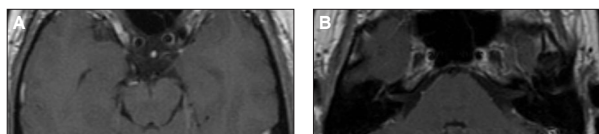
Foi possível reunir 11 casos, cujas idades variaram entre os 27 e os 79 anos, com uma média de idade de 50,6 anos e um desvio padrão de +/- 17,9 anos.

Dos 11 casos, 7 eram do sexo feminino e 4 do sexo masculino. Sete tiveram um início subagudo do quadro clínico, enquanto apenas 4 tiveram um início agudo, ou seja, início súbito de intensidade máxima e simultânea dos vários nervos.

Os nervos cranianos mais envolvidos foram o III em 5 casos (1 deles com envolvimento bilateral), e o VII em 6 casos (3 destes também com envolvimento bilateral). Nos casos em que houve envolvimento do V nervo, o segmento mais frequentemente envolvido foi VI. (Tabela I)

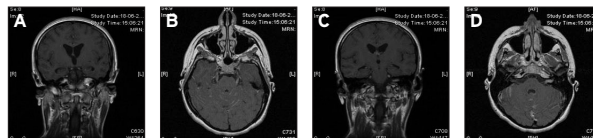
Os resultados dos exames analíticos permitiram estabelecer a etiologia definitiva em 6 casos: um Linfoma B não Hodgkin, duas meningites tuberculosas, duas doenças de Lyme e um síndrome de Ramsay-Hunt. (Tabela II)

No que diz respeito aos exames imagiológicos constatou-se que na RMN de crânio feita a todos os doentes, em 4 dos casos se observou captação de gadolínio dos nervos envolvi-

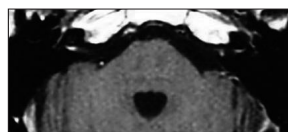


**Figura 1.** Caso 1: RMN de crânio na sequência T1 com gadolínio. (A) Captação de gadolínio no segmento cisternal do III nervo direito. (B) Captação de gadolínio do segmento labiríntico e mastoideu do VII direito.

dos: num dos casos de doença de Lyme (Figura 1) com captação do III e VII nervos direitos, no Linfoma tipo B não Hodgkin (Figura 2) com captação do III, V, VII bilateralmente e IX à esquerda, e finalmente nos casos de meningite tuberculosa, (Figura 3) com captação de ambos os nervos faciais.



**Figura 2.** Caso 4: RMN de crânio na sequência T1 com gadolínio. Processo leptomeníngeo difuso com maior expressão na fossa posterior. (A) Captação de gadolínio do III bilateral. (B) Captação de gadolínio do V bilateral. (C) Captação de gadolínio do VII bilateral. (D) Captação de gadolínio do IX nervo à esquerda.



**Figura 3.** Caso 9 e 10: RMN de crânio na sequência T1 com gadolínio. Captação de gadolínio em ambos os VII no interior do canal auditivo interno.

Em relação aos 5 casos restantes, 3 foram síndromes de Tolosa-Hunt cuja etiologia é desconhecida e dois foram considerados Polineuropatias cranianas idiopáticas.

Estes dois últimos apresentaram um quadro clínico autolimitado de curta duração, com total recuperação dos sintomas, um deles sob corticoterapia e outro espontaneamente. (Tabela III)

Relativamente ao prognóstico e resolução final dos sintomas, apenas um caso manteve deficit residual, o síndrome de Ramsay-Hunt em que o doente manteve disestesias no território de V1 e vertigens. Só 2 casos apresentaram recorrência, correspondendo a dois síndromes de Tolosa-Hunt ao qual normalmente está associado uma taxa de recorrência de cerca de 50%.<sup>(11)</sup>

**Table 2.** Resultados da investigação etiológica

Caso	LCR				Serologias
	Glicose	Proteínas (15-45 mg/dL)	Células	Microbiologia/citologia	
1	54	33,50	0,8	Negativo	Ac anti Borrelia Burg. +
2	72	36,8	0,8	Negativo	-
3	76	58,8	16 PMN	Negativo	-
4	7	658,9	108 Linf.	Linfoma B Não Hodgkin	-
5	60	68,2	2,4	Negativo	Ac anti Borrelia Burg. +
6	74	56	5,6	Negativo	-
7	70	48,8	80 PMN	Negativo	IgM VZV + 1/40
8	73	52,1	0,8	Negativo	-
9	71	106	56 PMN	+ Mycob. Tuberculosis	-
10	52	102	56 PMN	+ Mycob. Tuberculosis	-
11	61	31	3,2	-	-

Legenda: PMN = polimorfonucleares; Linf = linfócitos; VZV = Varicela Zoster

**Table 3.** Diagnósticos etiológicos definitivos

Caso	Diagnóstico definitivo	Tratamento	Duração do quadro	Deficit Residual	Recorrência
1	Doença de Lyme	Doxiciclina	4 sem	Não	Não
2	PC idiopático	-	2 sem	Não	Não
3	PC idiopático	Dexametasona	3 sem	Não	Não
4	Linfoma Não Hodgkin B alto grau	Dexametasona +químio +radioterapia	8 mes	Não	Não
5	Doença de Lyme	Ceftriaxone	4 sem	Não	Não
6	Sind. Tolosa-Hunt	Prednisolona	2 sem	Não	Sim
7	Sind. Ramsay-Hunt	Valaciclovir	4 sem	Sim	Não
8	Sind. Tolosa-Hunt	Prednisolona	1 sem	Não	Sim
9	Meningite tuberculosa	Tuberculostáticos	7 sem	Não	Não
10	Meningite tuberculosa	Tuberculostáticos	3 mes	Não	Não
11	Sind. Tolosa-Hunt	Prednisolona	4 mes	Não	Não

Legenda: sem = semanas; mes = meses

### Conclusões

As Polineuropatias cranianas constituem uma possível manifestação de um vasto número de patologias conhecidas, no entanto numa pequena percentagem de casos, não se consegue estabelecer uma etiologia definitiva após investigação extensa, sendo consideradas como PC idiopática. A exclusão de causa secundária é sempre importante pelas implicações na terapêutica e prognóstico.

Na nossa série em concordância com os achados na literatura a apresentação clínica foi pleomórfica, de domínio motor<sup>(1,8)</sup> e afectando exclusivamente movimentos oculares e mímica facial. A idade média de aparecimento foi semelhante à de outras séries,<sup>(1,4)</sup> bem como o predomínio do sexo feminino.<sup>(1,8)</sup> A etiologia foi predominantemente infecciosa / inflamatória, sendo o número de casos idiopáticos encontrados escassos. O prognóstico foi globalmente favorável, com melhoria/resolução completa dos sintomas apresentados.<sup>(1,4,5,8)</sup>

Uma vez se tratar de um estudo retrospectivo e portanto meramente observacional, com um possível viés de selecção e um pequeno grupo de casos, algumas questões ficam por responder, nomeadamente se na fisiopatologia da Polineuropatia Craniana idiopática haverá um mecanismo imune subjacente semelhante ao síndrome de Guillain-Barré como especulado por alguns artigos publicados,<sup>(2,9,10)</sup> a ser elucidado em estudos futuros.

### Bibliografia

- Juncos JL, Beal MF. Idiopathic cranial polyneuropathy: a fifteen-year experience. *Brain* 1987; 110: 197-211
- Morosini A, Burke C, Emechete B. Polyneuritis cranialis with contrast enhancement of cranial nerves on magnetic resonance imaging. *J. Paediatr. Child Health*, 2003; 39: 69-72.
- Asbury AK, Diagnostic considerations in Guillain-Barré syndrome. *Annals of Neurology* 1981; 9, S1: 1 – 5
- Iwasaki Y, Kinoshita M. Idiopathic Multiple Cranial Neuropathy. *Jpn J Med*, 1989; 28: 323-327
- Pavone P, Incorpora G, Romantshika O, Ruggieri M. Polyneuritis Cranialis: Full recovery after intravenous immunoglobulins. *Pediatr Neurol* 2007; 37: 209-211.
- Yamashita H, Koga M, Morimatsu M, Yuki N. Polyneuritis cranialis related to anti-GT1 a IgG antibody. *J. Neurology*, 2001; 248: 65-66.
- Polo A, Manganotti P, Zanette G, De Grandis D. Polyneuritis cranialis: clinical and electrophysiological findings. *J. Neurol. Neurosurg. Psychiatry*, 1992; 55 : 398-400.
- Kunishige M, Mitsui T, Yoshino H, et al. Isolated cranial neuropathy associated with anti-glycolipid antibodies. *J. Neurological Sciences* 2004; 225: 51-55.
- Lyu R, Chen S, Acute Multiple cranial neuropathy: a variant of Guillain-Barré Syndrome? *Muscle Nerve*; 2004; 30: 433-426
- Gomez-Sanchez JC, Adeva M, Ciudad J, Marcos M, Albuquerque T, Feroso J. Multiple cranial neuropathy: an atypical variant of the Guillain-Barré Syndrome? *Revista de Neurologia*, 1999; 28: 405-406.
- Kline L B, Hoyt WF. The Tolosa-Hunt Syndrome. *J. Neurol. Neurosurg. Psychiatry*, 2001 ; 71 :577-582

### Correspondência:

Sónia Costa  
 Serviço de Neurologia  
 Hospital Fernando Fonseca, IC19  
 2720-276 Amadora  
 E-mail: soniacosta\_13@yahoo.com