

QUANDO O HABITUAL SE TORNA MORTAL

A COMMON PROBLEM WITH A TRAGIC END

¹Maria Ferreira, ¹Ricardo Ribeiro, ¹Inês Bargiela, ²Cristina Duarte

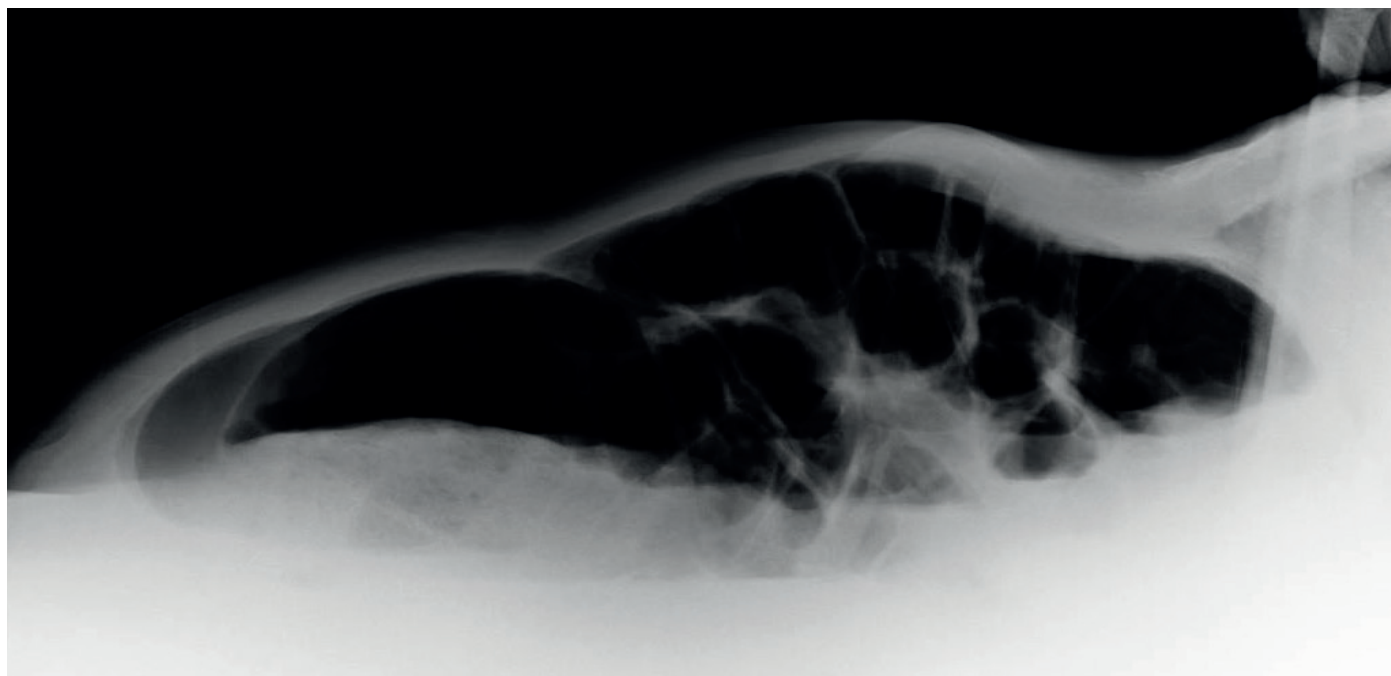


Figura 1: Radiografia tangencial do abdómen com marcada distensão das ansas intestinais sem ar extraluminal.

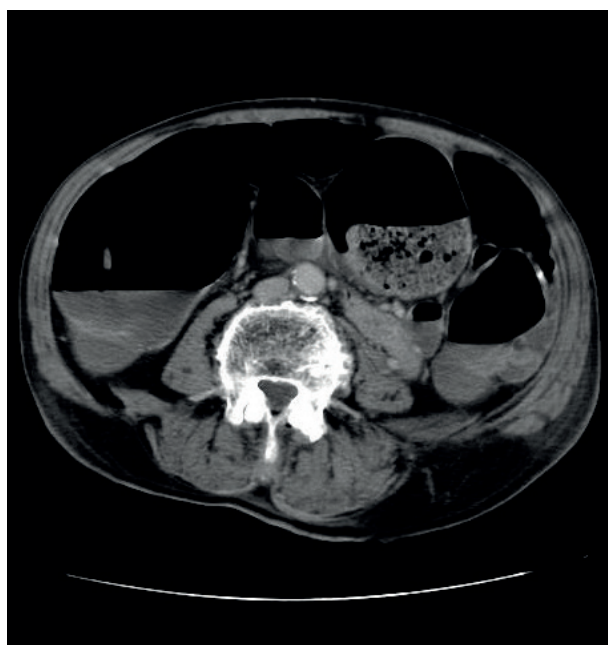


Figura 2: Corte axial de TC abdominal, a nível de L4, com evidência de dilatação marcada das ansas intestinais e níveis hidroaéreos devido a fecaloma de grandes dimensões.

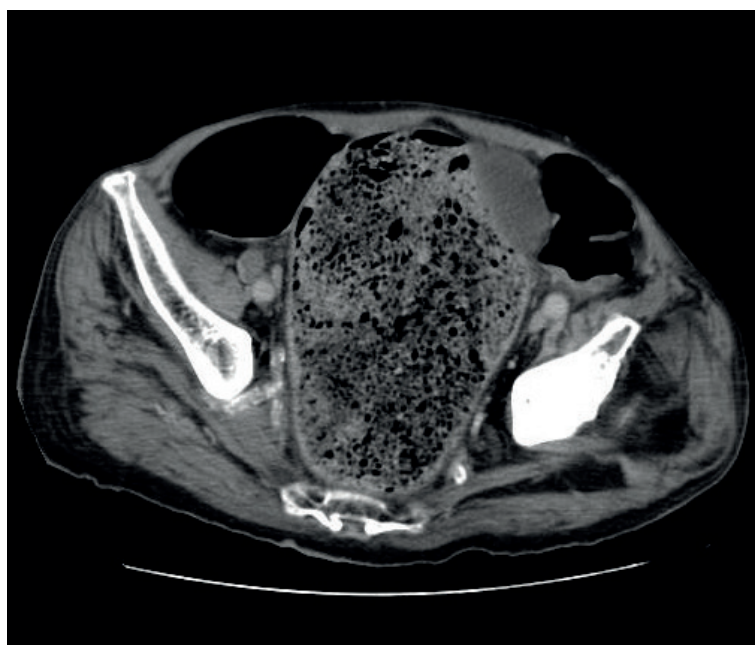


Figura 3: Corte axial de TC abdominopélvica, ao nível dos ossos ilíacos, com evidência de dilatação marcada do recto e fecaloma de grandes dimensões

¹ Interna de Formação Específica de Medicina Interna, Hospital Prof. Doutor Fernando Fonseca, EPE, Amadora, Portugal

² Assistente Graduada de Medicina Interna, Hospital Prof. Doutor Fernando Fonseca, EPE, Amadora, Portugal

✉ mary_gtferreira@hotmail.com

Recebido 30/9/15; Aceite 18/10/16

A obstipação crónica é uma queixa comum na população. Causa frequentemente impactação fecal e pode levar ao desenvolvimento de fecalomas, se não abordada correctamente. O fecaloma corresponde a uma massa fecal compacta de grandes dimensões, mais frequentemente localizada no cólon sigmóide e recto. Por ser de difícil eliminação, pode persistir e aumentar progressivamente de dimensões causando oclusão intestinal, desenvolvimento de úlceras e até perfuração da parede do cólon.^{1,2} Na grande maioria dos casos o tratamento é conservador, com laxantes, enemas e extracção manual. No entanto, em alguns casos, a intervenção cirúrgica é absolutamente necessária para remoção de fecalomas.^{3,4}

Apresenta-se o caso de um homem de 82 anos, com obstipação crónica, internado para esclarecimento de quadro de astenia, perda ponderal e anemia ferropénica. Em contexto de obstipação, nos dias que antecederam a admissão hospitalar, evoluiu com oclusão intestinal a condicionar clínica de abdómen agudo. Ao exame objectivo apresentava dor difusa à palpação superficial de todo o abdómen, sendo possível palpar massa com cerca de 5cm nos quadrantes inferiores.

Ao 4º dia de internamento, a radiografia tangencial do abdómen mostrava exuberante distensão intestinal, sem ar extra-luminal (Fig. 1). As imagens de tomografia computadorizada abdominal (Fig. 2 e Fig. 3) mostravam fecaloma de grandes dimensões a condicionar níveis hidroaéreos e marcada distensão das ansas intestinais. Foi observado por Cirurgia, tendo sido assumida ausência de indicação cirúrgica, pelo que foi tratado com enemas de limpeza sucessivos, laxantes e antibioterapia empírica com meropenem e metronidazol. Apesar de, inicialmente, se ter verificado melhoria clínica, o doente evoluiu de forma desfavorável com recidiva de fecalomas e clínica semelhante à apresentada à entrada, vindo a falecer ao fim de duas semanas.

Palavras-chave: Obstipação; Obstrução intestinal; Fecaloma

Chronic constipation is a very common complaint in the general population. It can progress to fecal impaction and even to fecalomas if not managed promptly.

Fecaloma is a big, compact fecal mass mainly localized in sigmoid colon or rectus. It can persist and grow causing bowel obstruction, ulcers and even colonic wall perforation.^{1,2} In most cases the treatment is conservative, with laxatives, enemas and manual extraction. However, in some cases, surgery is mandatory for its removal.^{3,4}

We present the case of 82-year-old man with chronic constipation, who was admitted to our hospital with complaints of asthenia, weight loss, iron deficiency anemia and severe constipation. He progressed along for few days with diffuse pain at abdominal palpation with a 5cm palpable mass at the lower quadrants and a huge bowel distension at abdominal tangential X-ray (Fig. 1).

Abdominal computed tomography (Fig. 2 e Fig. 3) showed a large fecaloma causing hydroaeric levels and bowel distention. He was evaluated by Surgery and a conservative approach was decided, with several enemas, laxatives and empirical antibiotic therapy (meropenem and metronidazole). In spite of an initial improvement there was a clinical relapse with recidivate fecaloma, leading to the patients death in two weeks.

Keywords: Constipation; Intestinal obstruction; Fecaloma

BIBLIOGRAFIA

1. Zurabishvili K, Rekhviashvili A, Sakhamberidze M, Tsiklauri K. A case of giant fecaloma in a 24-year-old woman. Georgian Med News. 2015 Mar;(240):11-4.
2. Coccolini F, Catena F, Manfredi R, Ansaloni L. A "Beehive" in the Abdomen. Indian J Surg. 2013 Aug; 75(4): 321.
3. Caiazzo P, De Martino C, Del Vecchio G, Di Lascio P, Marasco M, Laviani F, Tramutoli PR. Megacolon for a giant faecaloma with unlucky outcome: case report and review of the literature. Ann Ital Chir. 2013 May-Jun;84(3):319-22.
4. Ouaiissi M, Sielezneff I, Benoist S, Pirró N, Cretel E, Chaix JB, Peschaud F, Consentino B, Malafosse R, Penna C, Sastre B, Nordlinger B. Lethal fecaloma.. J Am Geriatr Soc. 2007;55:965-7.