

Valor Preditivo Positivo da Ecografia Prostática Transrectal na Detecção de Carcinoma Da Próstata

Elsa Rosado, Pedro João, Diana Penha, Pedro Paixão, Eric Pinto, Sérgio Ferreira
Hospital Prof. Dr. Fernando Fonseca - Directora de serviço: Dra. Manuela Baptista



INTRODUÇÃO: As lesões prostáticas identificadas por ecografia prostática transrectal são muitas vezes inespecíficas, podendo corresponder a lesões neoplásicas ou a nódulos prostáticos benignos, sendo indispensável um diagnóstico anátomo-patológico.

OBJECTIVO: Determinar o valor preditivo positivo (VPP) da ecografia prostática transrectal no diagnóstico de carcinoma da próstata.

MATERIAL E MÉTODOS: Entre 2008 e 2011 registaram-se todos os casos de lesões suspeitas de carcinoma da próstata detectadas por ecografia prostática transrectal no nosso serviço. Confirmaram-se os resultados através do estudo anátomo-patológico da próstata (biópsia ou peça operatória), tendo-se excluído os casos em que este não foi realizado.

RESULTADOS OBTIDOS: De um total de 47 doentes com lesões suspeitas, 19 (40,4%) obtiveram o diagnóstico de neoplasia e em 28 (59,6%) não foi encontrada lesão maligna. Considerando o local da lesão obtivemos os seguintes dados: das lesões malignas 15 localizavam-se na próstata periférica e apenas 4 na próstata interna. Das lesões benignas 20 ocorreram na próstata interna e apenas 4 na próstata periférica.

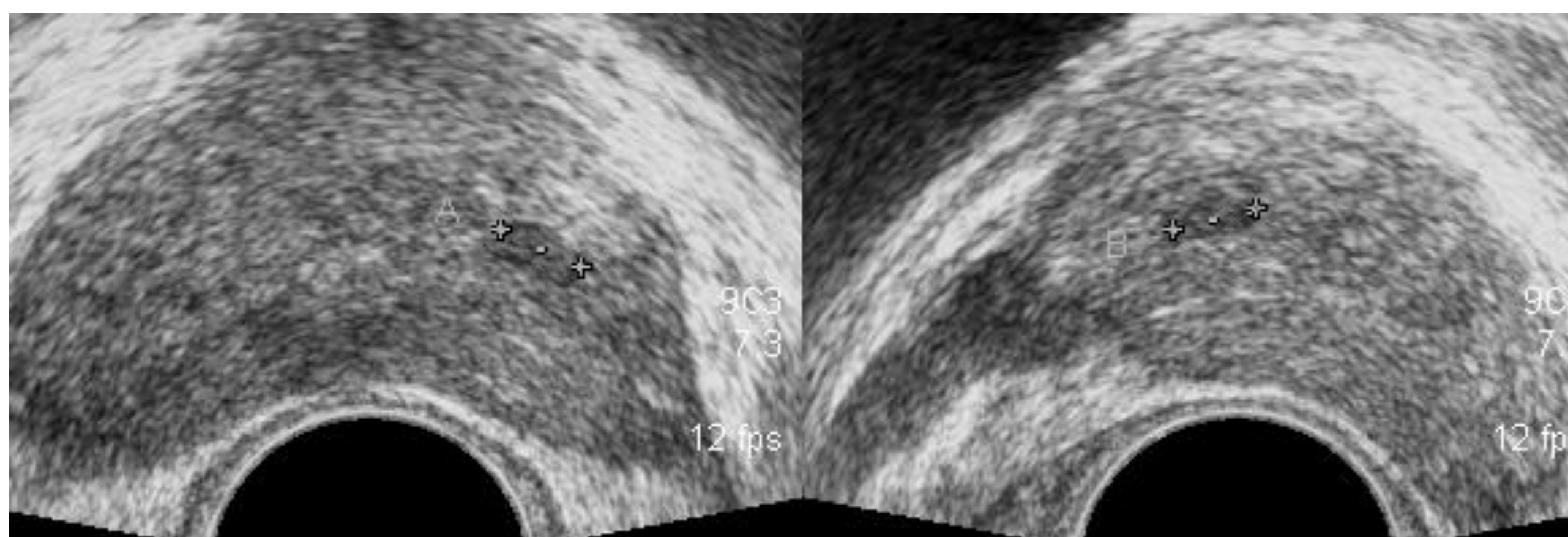
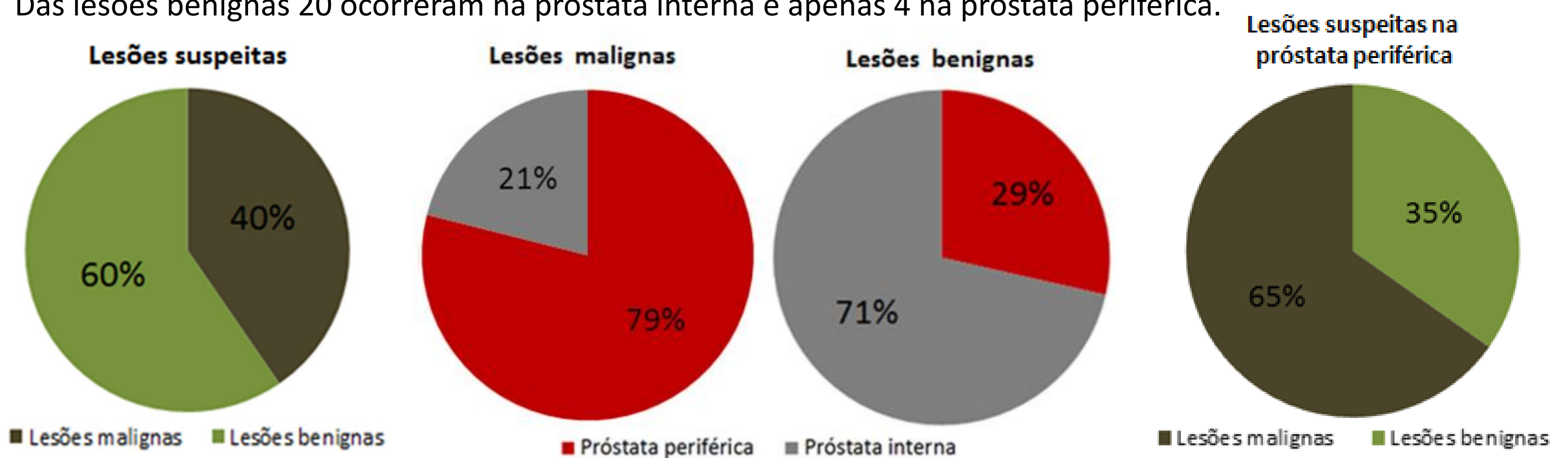


Fig. 1: Nódulo hipocogénico na próstata interna com 6mm de diâmetro, correspondendo a lesão benigna

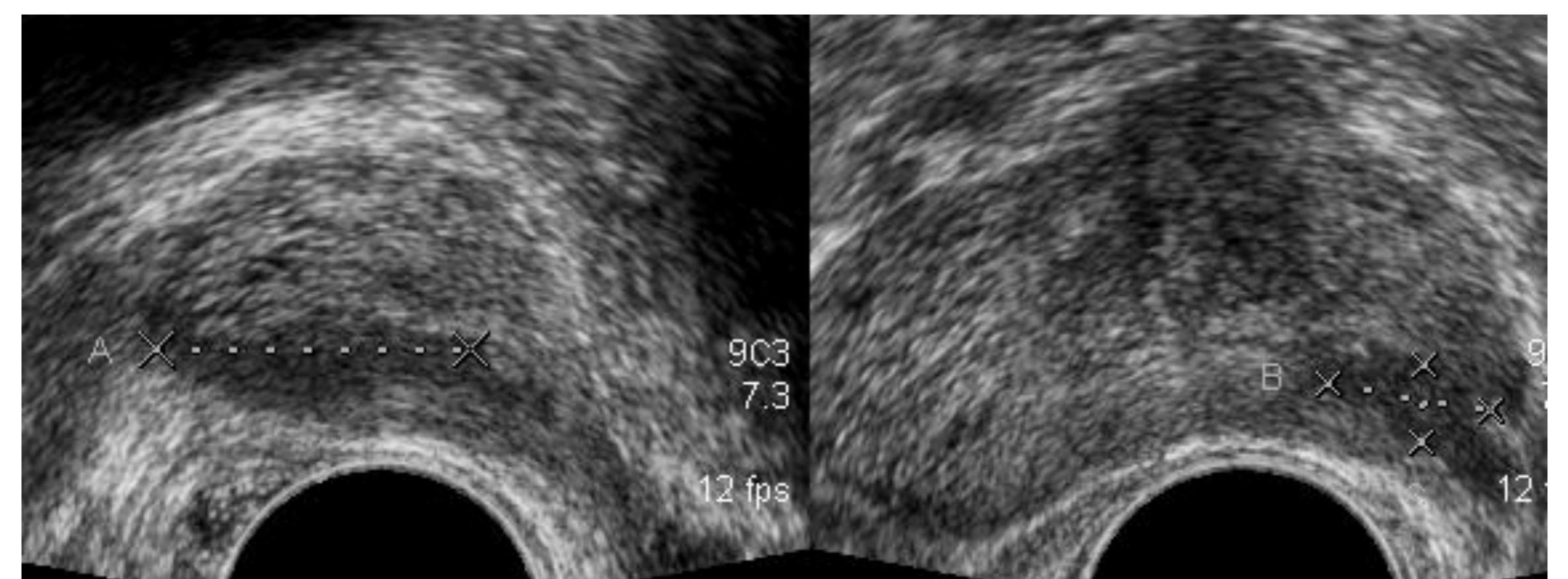


Fig. 2: Nódulo hipocogénico na próstata periférica com 2cm de diâmetro, correspondendo a lesão maligna.

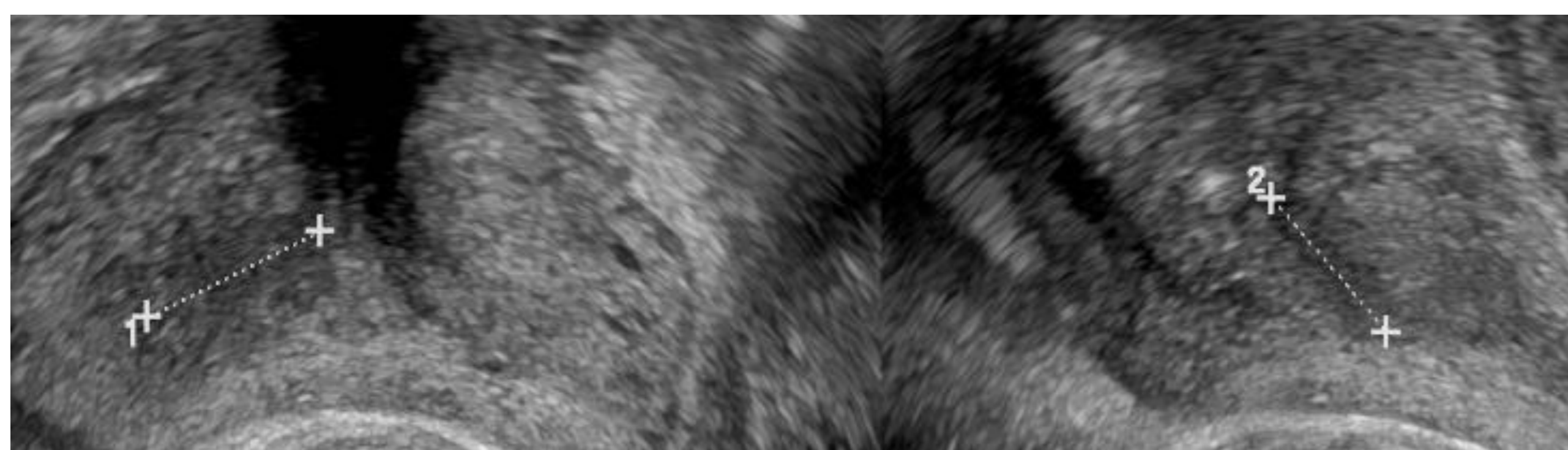


Fig. 3: Nódulo hipocogénico na próstata interna com 12mm de diâmetro, correspondendo a lesão maligna.

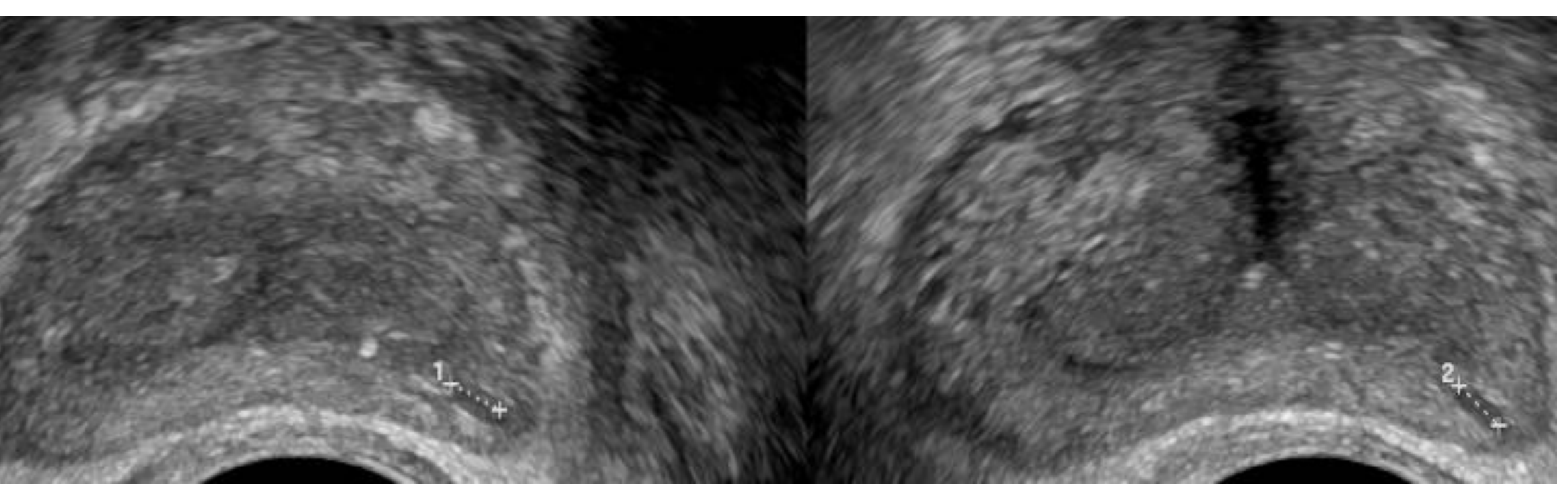


Fig. 4: Nódulo hipocogénico na próstata periférica com 3mm de diâmetro, correspondendo a lesão benigna.

CONCLUSÃO: O Valor Preditivo Positivo da ecografia prostática transrectal na detecção de carcinoma da próstata foi de 40%. Considerando apenas as lesões detectadas na próstata periférica, o Valor Preditivo Positivo foi 65%, reforçando a necessidade de um maior índice de suspeição para lesões nesta localização.

BIBLIOGRAFIA: 1-Hricak H, Choyke P, Eberhardt S, et al. Imaging Prostate Cancer: A multidisciplinary perspective. *Radiology* 2007; 243(1):28-49; 2-Thornbury J, Ornstein D, Choyke P, et al. Prostate Cancer: What is the future role for imaging? *AJR* 2001;176:17-23. 3-Amis Es, Bigongiari LR, Bluth EI, et al. Pretreatment staging of clinically localized prostate cancer. *Radiology* 2000; 215:703-708; 4-Aarnink RG, Beerlage HP, De la Rosette CH, et al. Transrectal ultrasound of the prostate: innovations and future applications. *J urol* 1998; 159:1568-1579.