

Patologia do punho e mão

Hospital Prof. Doutor Fernando Fonseca

7 de Junho de 2018

Marco Pato

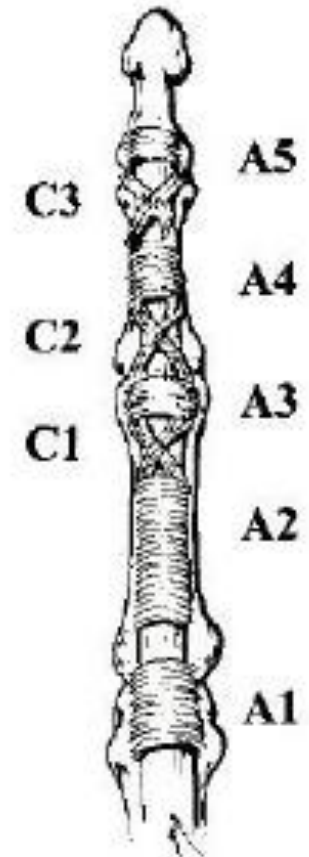
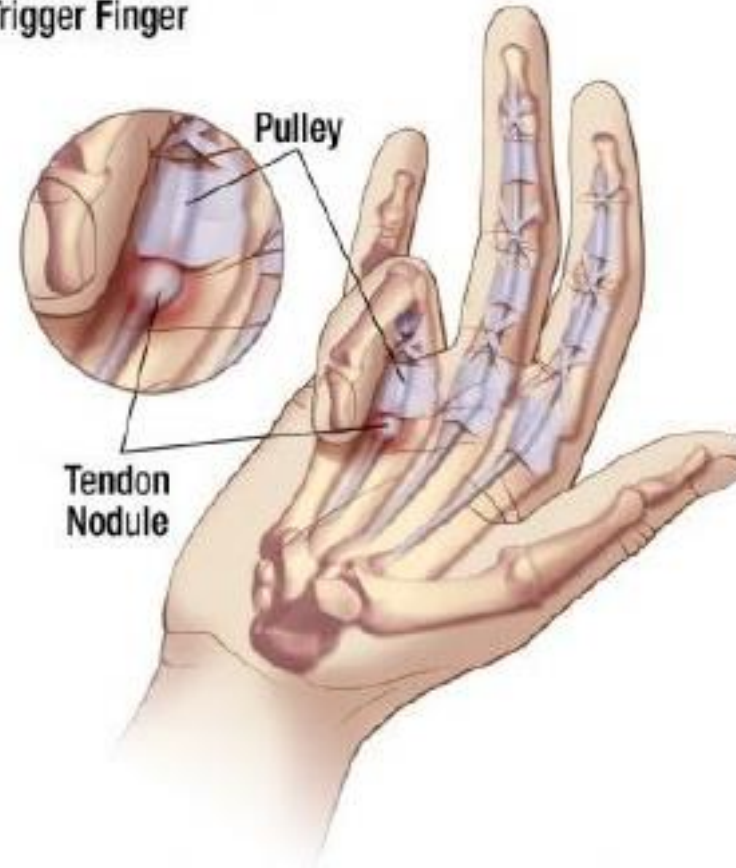Tópicos

- Dedo em gatilho
 - Tenossinovite da estilóide radial
 - Rizartrorse
 - Compressão nervosa
 - Contractura de Dupuytren
 - Tumefacções
 - Deformidades dos dedos
-

Dedo em gatilho

- Uma das patologias mais comuns
- Dor palmar na mobilidade do dedo
- Nódulo móvel palpável
- Polegar > anelar > médio > mínimo > indicador
- Mais comum em **mulheres** e na **meia idade**
- Mão dominante
- DM2, artrite reumatóide

Trigger Finger



Dedo em gatilho

1. Dor palmar, inflamação



2. Dedo prende, gatilho

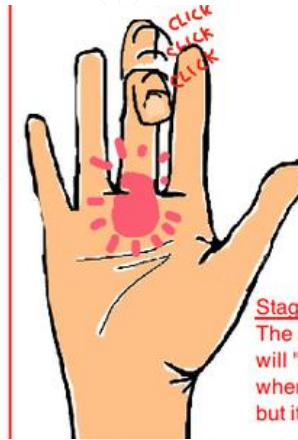
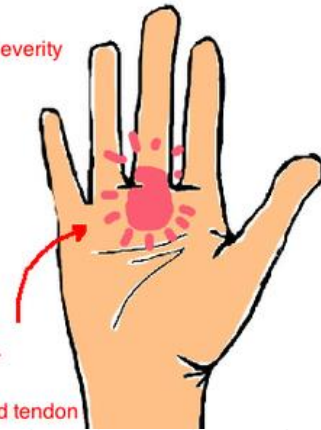
3. Deformidade fixa

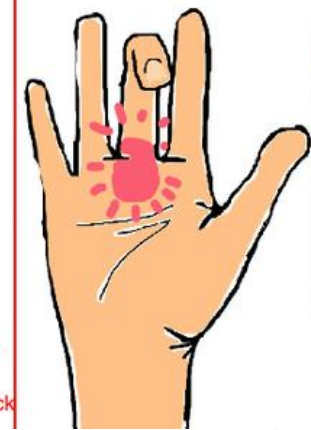
Diagnóstico clínico

Trigger Finger has 3 Stages of Severity

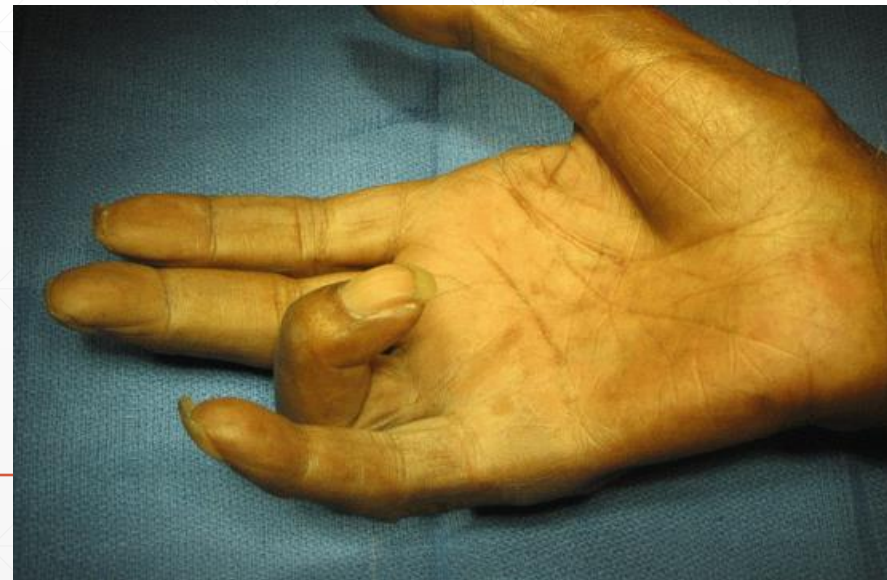Stage 1
The hand is tender at the site of the inflamed pulley and tendon



Stage 2
The affected finger will "catch" or "click" when bending it, but it doesn't get stuck

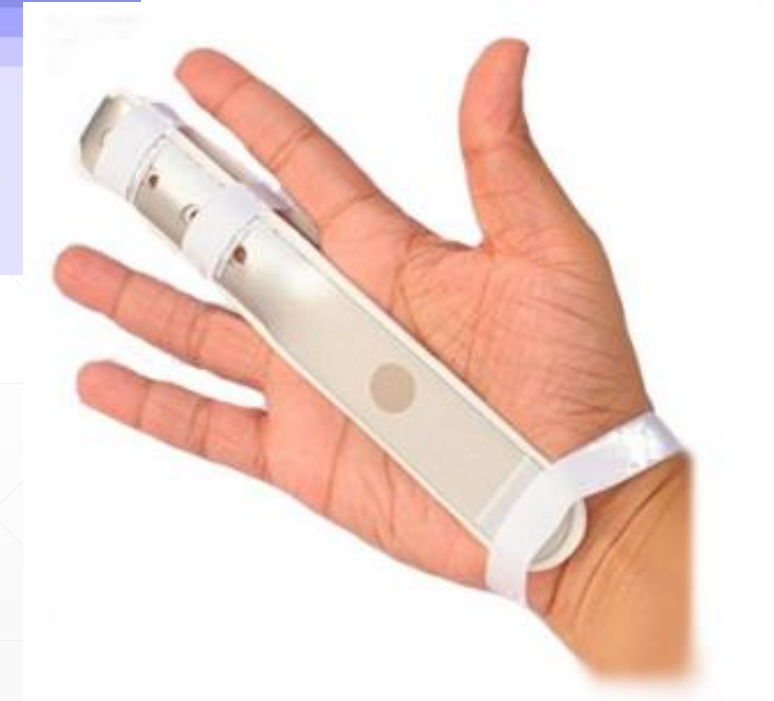
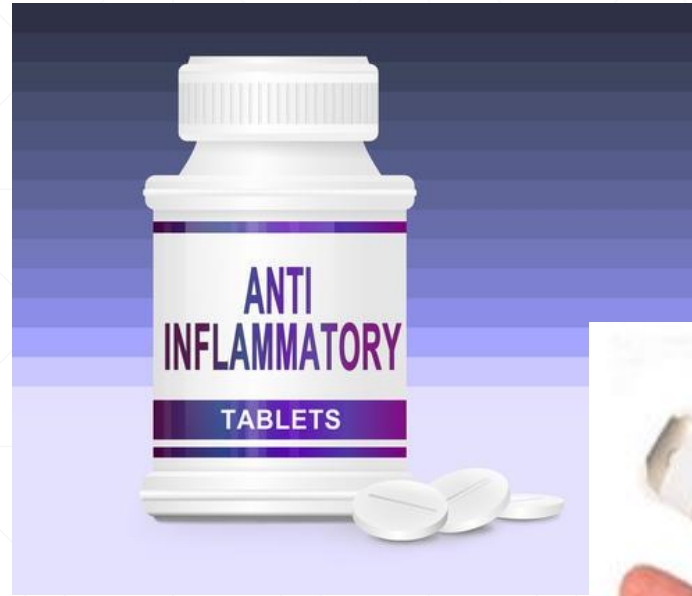
Stage 3
The most severe the finger will get stuck in a bent position (like you're pulling a "trigger") the tendon is too swollen. it just gets stuck in the pulley



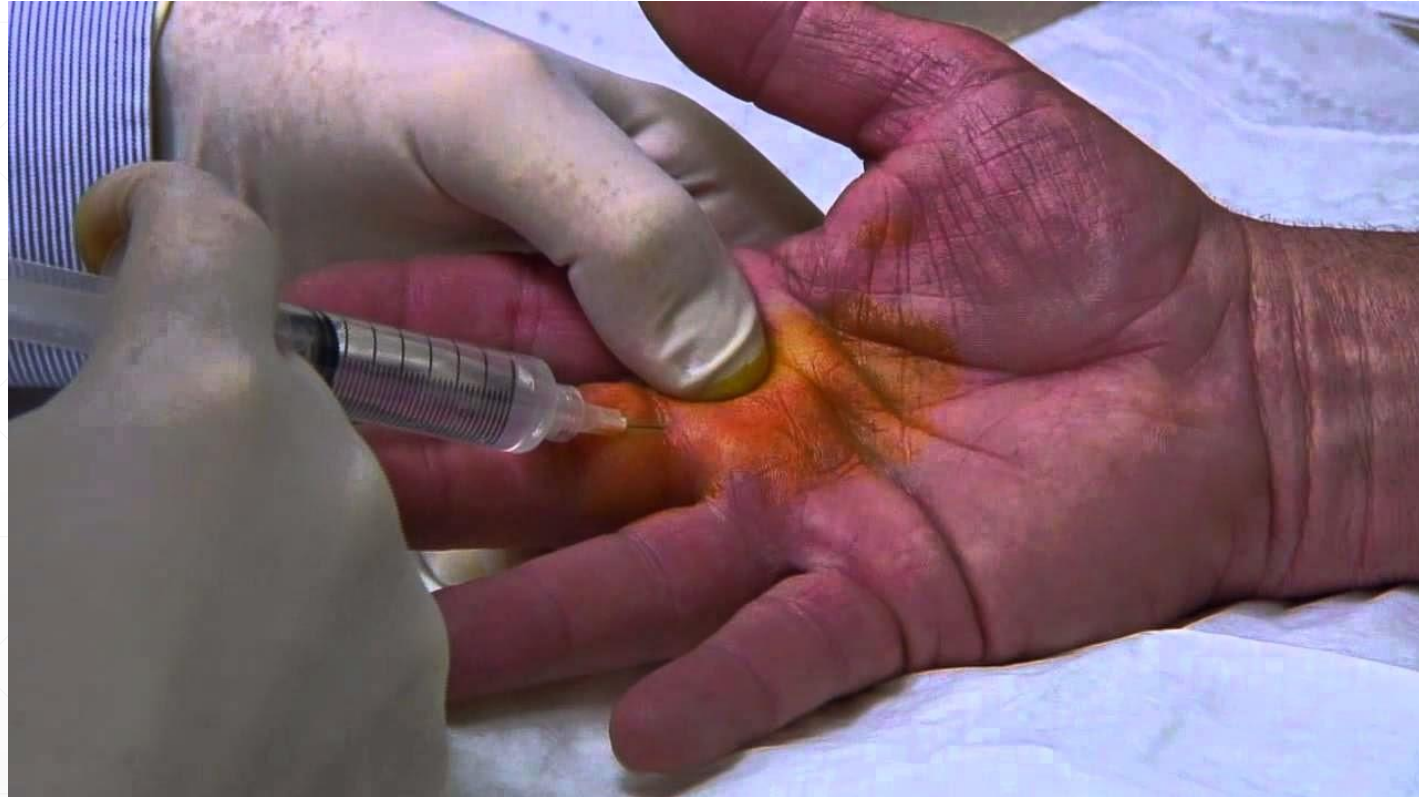Dedo em gatilho

- AINE's
- Tala em extensão



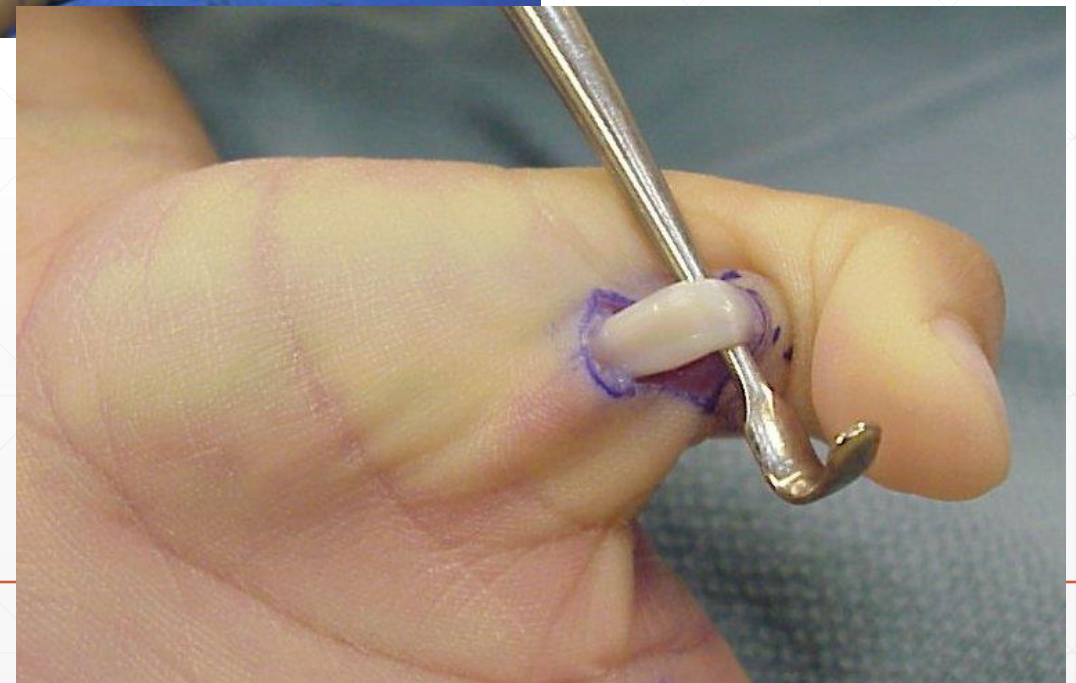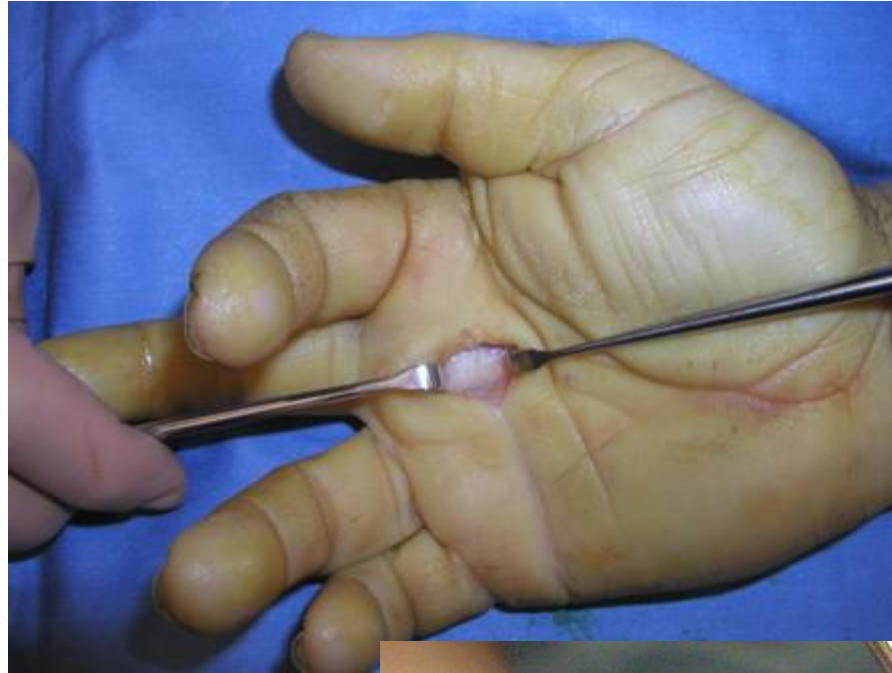Dedo em gatilho

- AINE's
- Tala em extensão
- Injecção corticóide



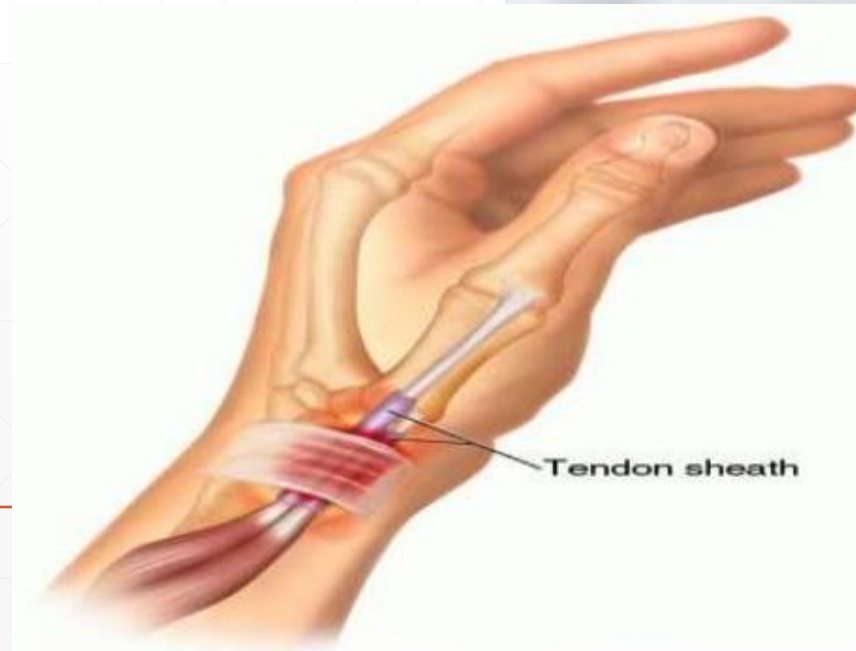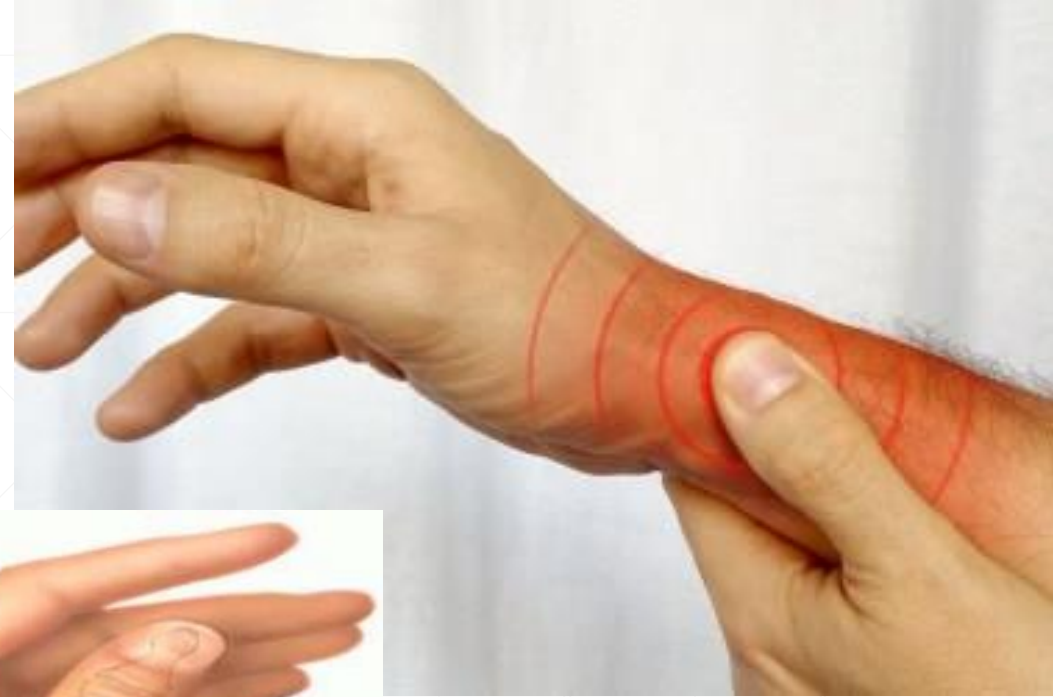Dedo em gatilho

- AINE's
- Tala em extensão
- Injecção corticoide
- Cirurgia
 - Conservador falhado
 - Deformidade fixa



Tenossinovite da estilóide radial – Du Quervain

- Inflamação dos tendões do 1º compartimento dorsal
 - Longo abductor do polegar
 - Curto extensor do polegar



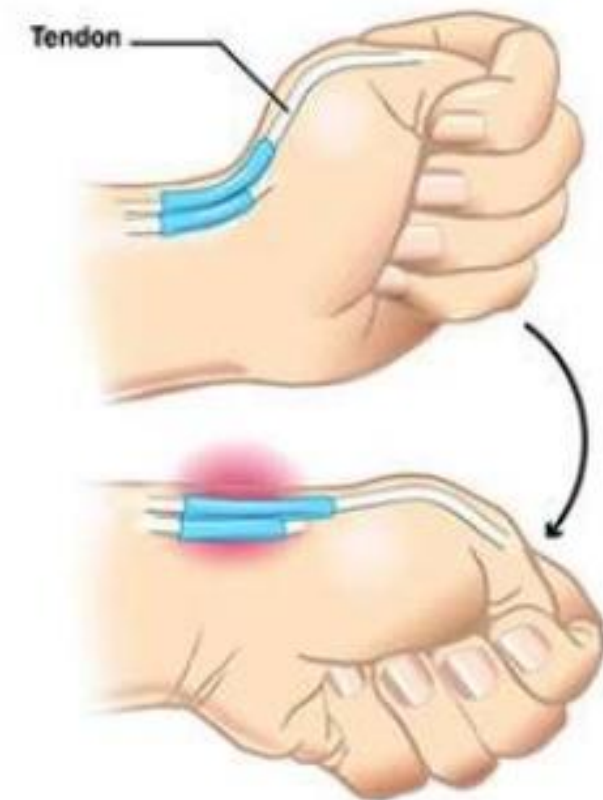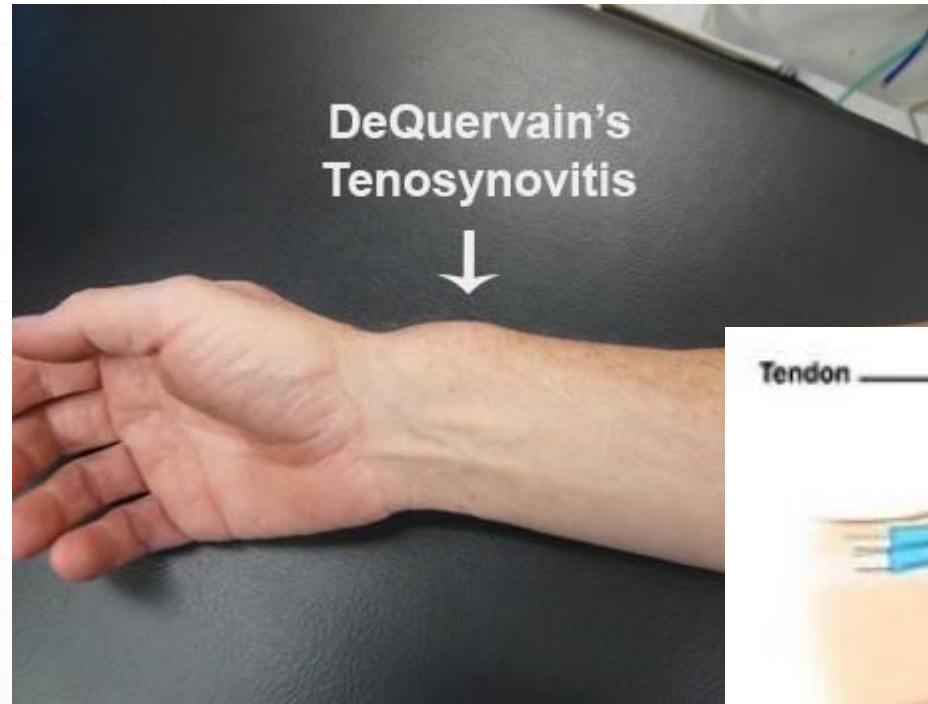Tenossinovite da estilóide radial – Du Quervain

- F>M
- Trabalho manual repetitivo
- Puerpério
- Diabetes; artrite reumatóide



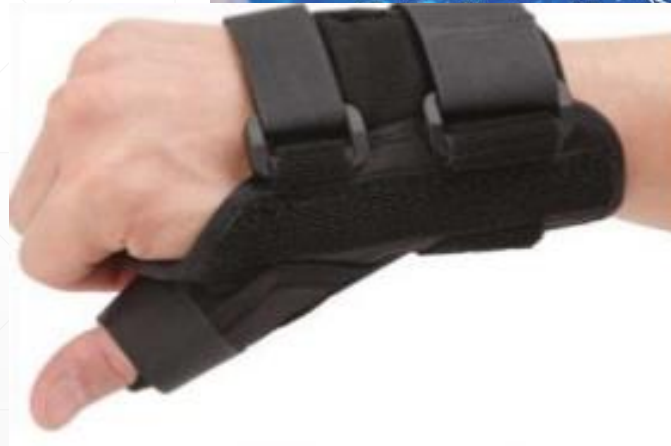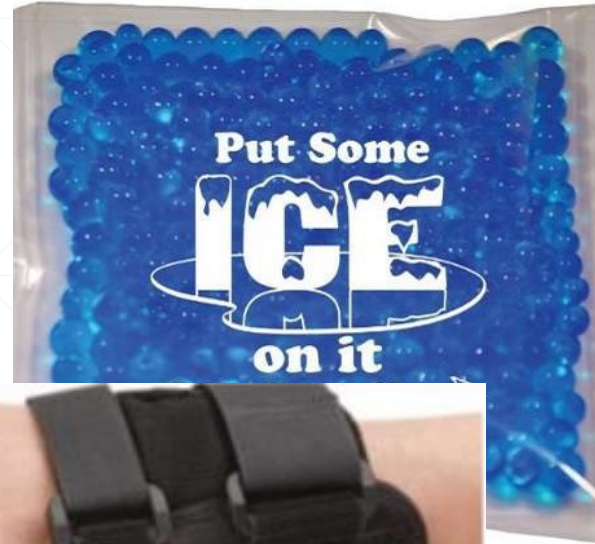Tenossinovite da estilóide radial – Du Quervain

- Dor dorsal à estilóide radial
- Tumefacção local
- Finkelstein



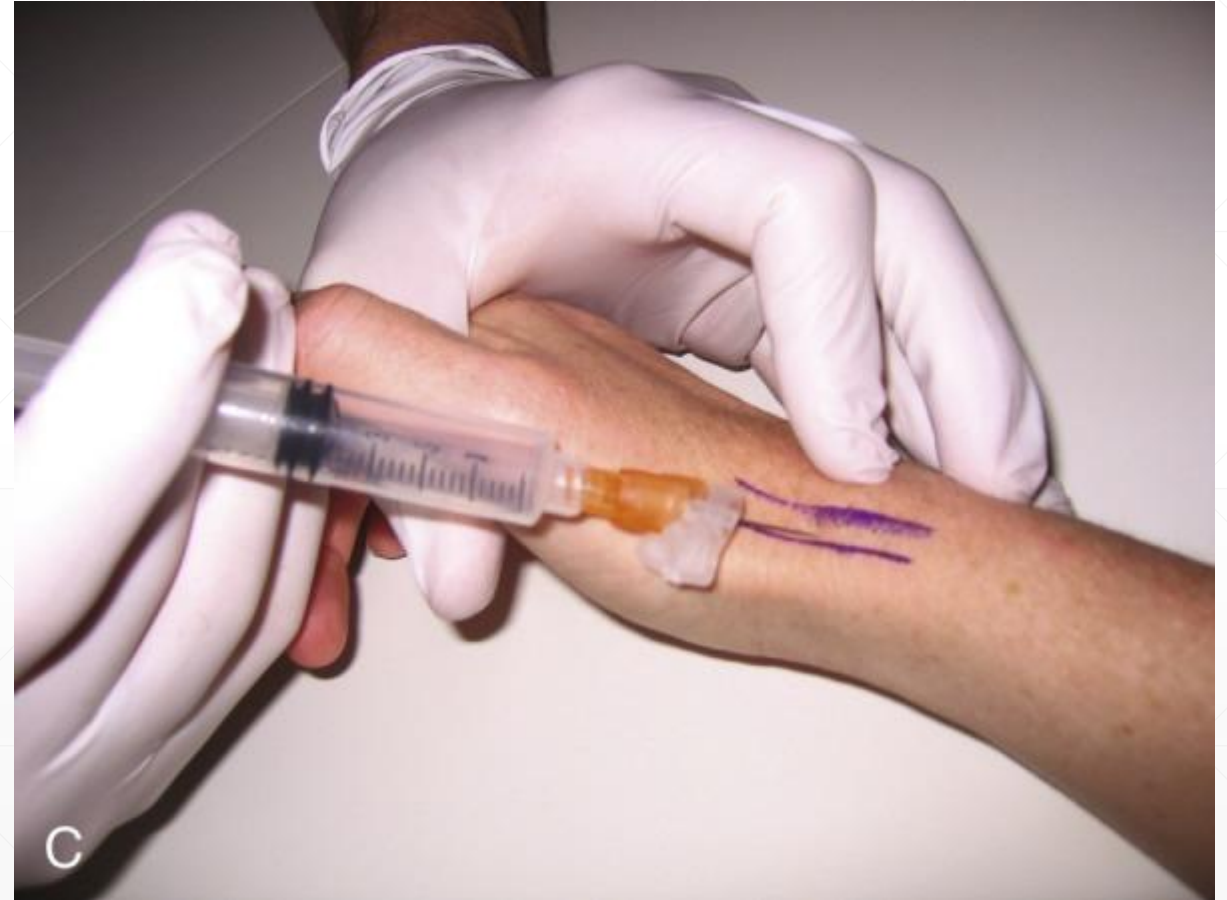Tenossinovite da estilóide radial – Du Quervain

- Tala imobilizadora do punho e polegar
- Gelo local
- AINE
- Fisioterapia



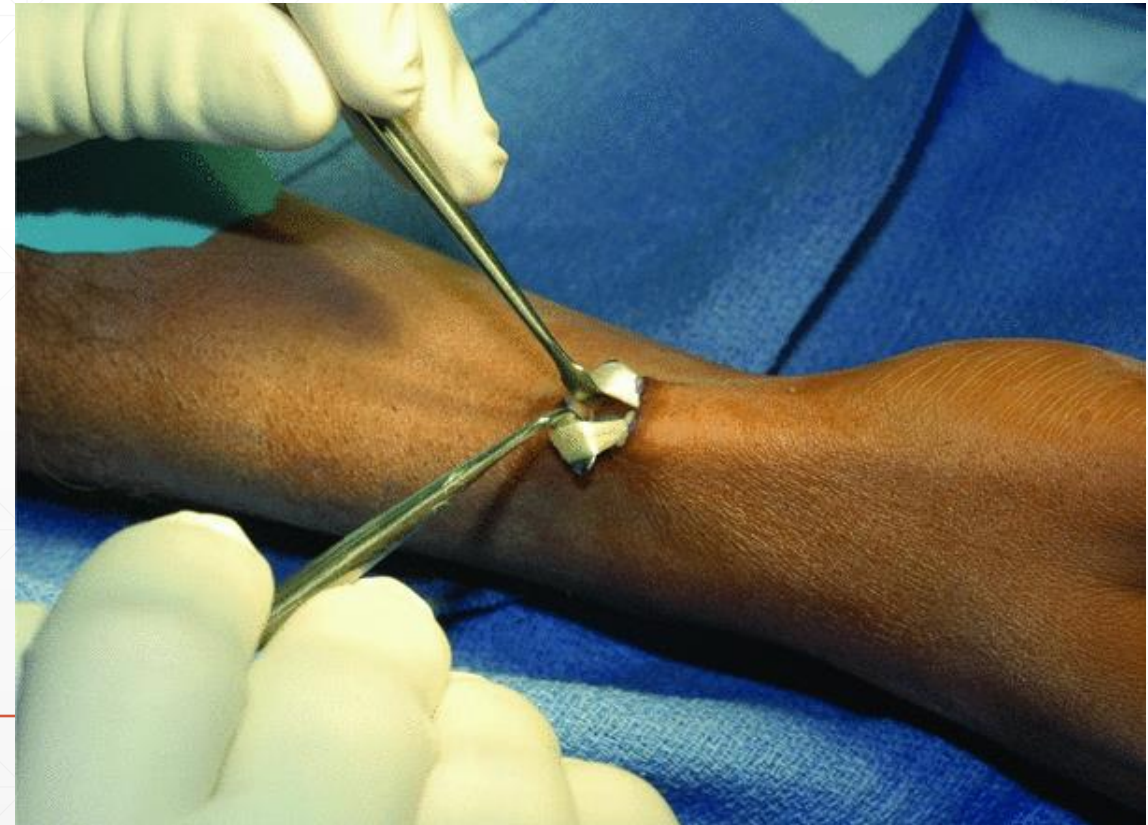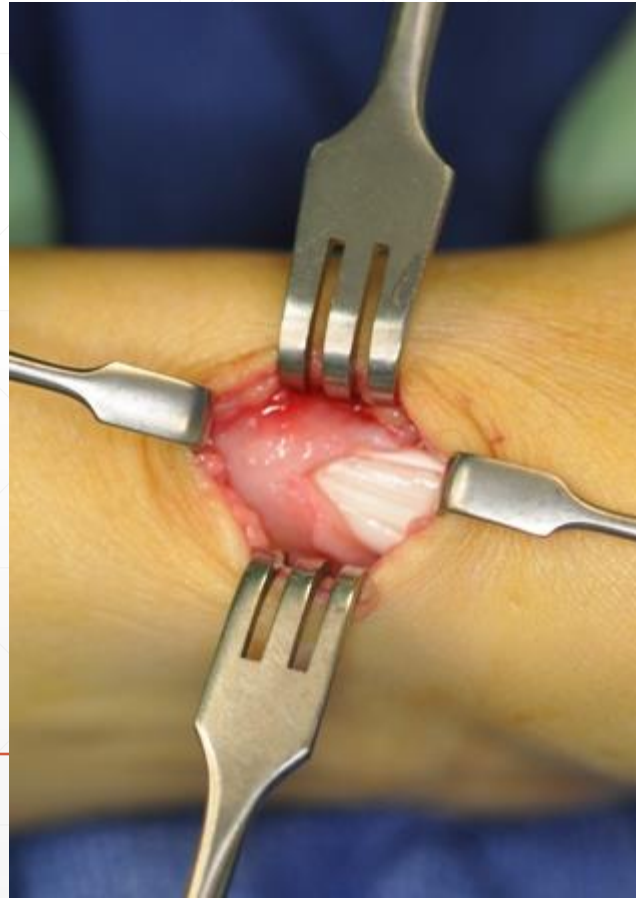
Tenossinovite da estilóide radial – Du Quervain

- Tala imobilizadora do punho e polegar
- Gelo local
- AINE
- Fisioterapia
- **Infiltração corticoide**
 - Habitualmente 2 ou mais
 - Despigmentação e atrofia cutânea



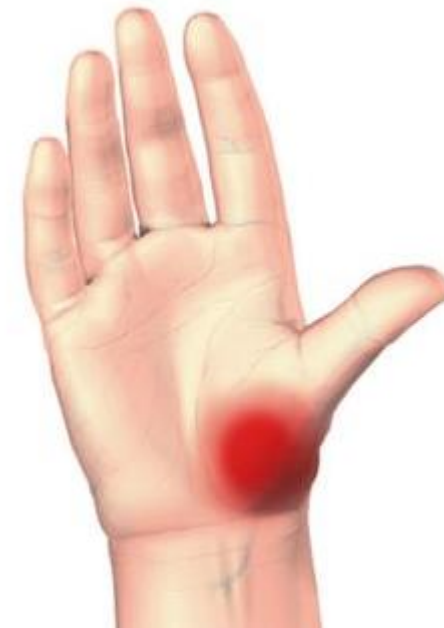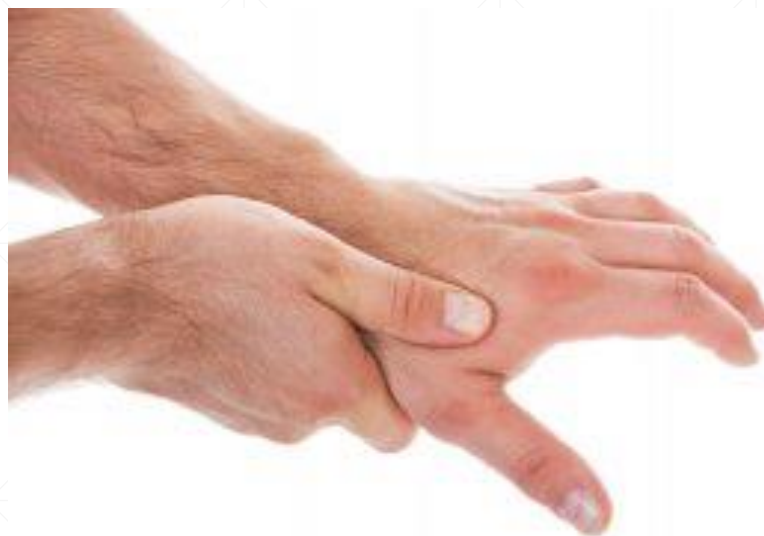Tenossinovite da estilóide radial – Du Quervain

- Tala imobilizadora do punho e polegar
- Gelo local
- AINE
- Fisioterapia
- Infiltração corticoide
- Cirurgia



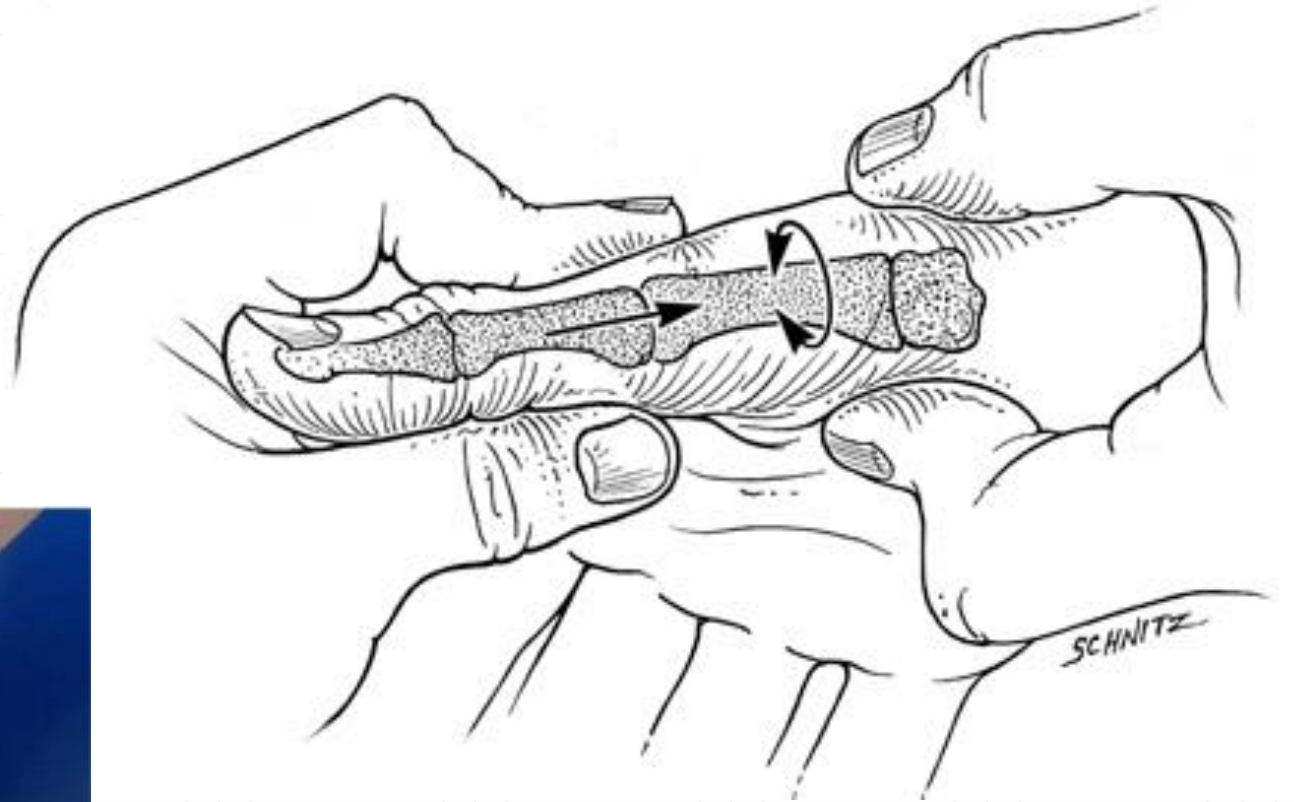
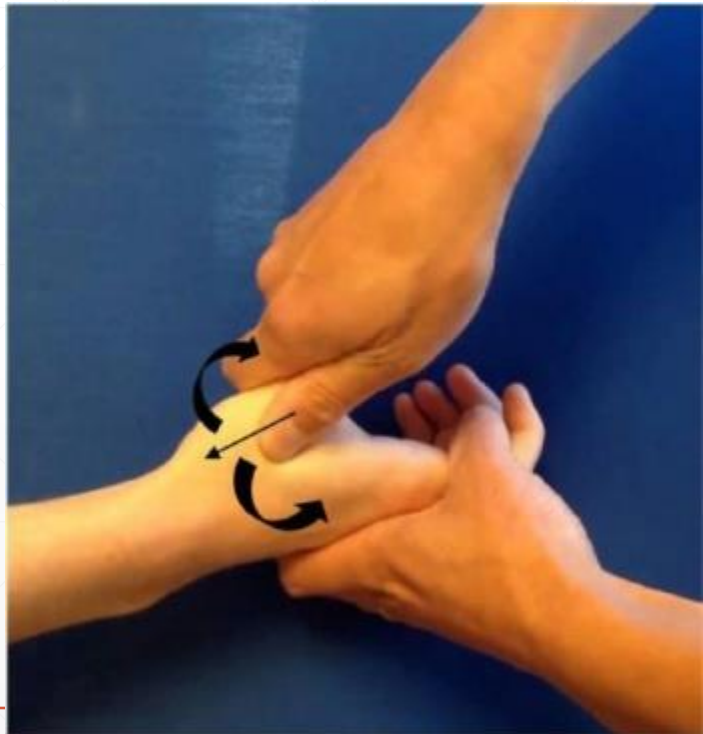Rizartrose

- 2ª artrose mais comum da mão
- Largo espectro de sintomatologia
- Mais comum em mulheres > 50 A
- Fácil de confundir com outras patologias; 50% com síndrome do túnel cárpico
- Também frequente na mão não dominante
- Rx é diagnóstico



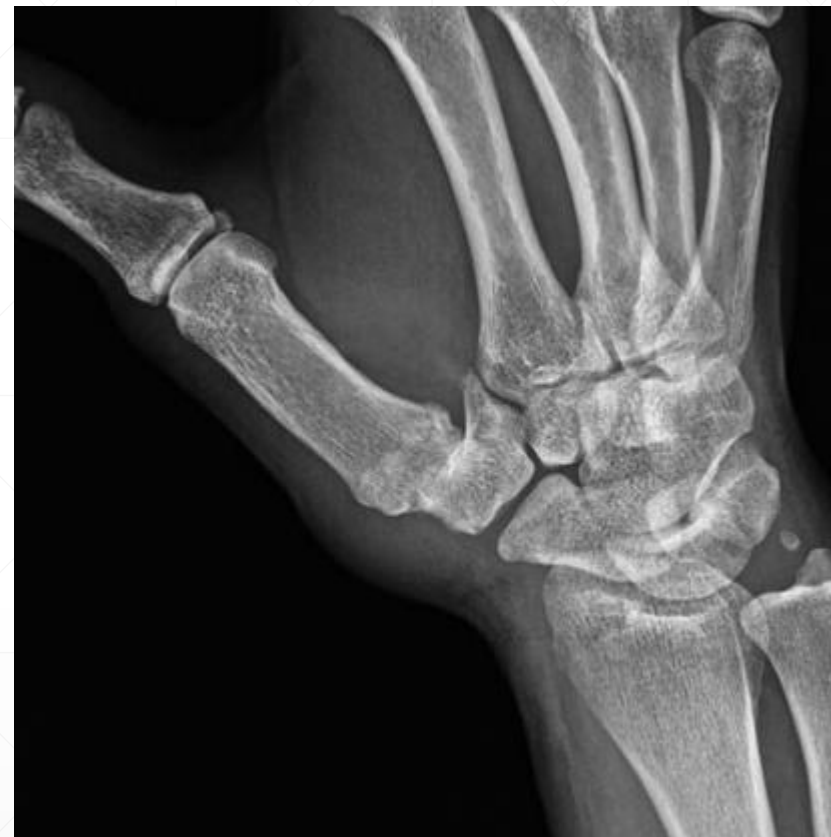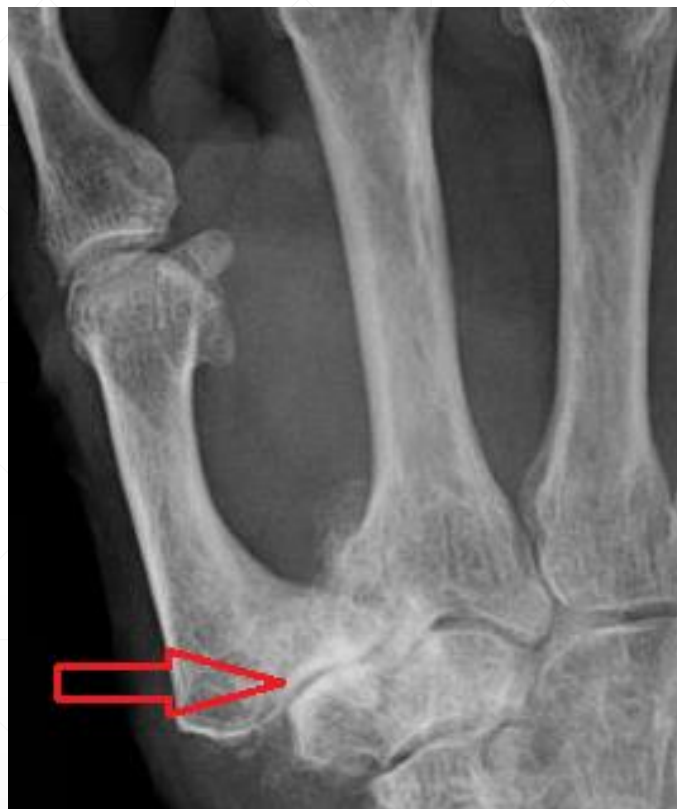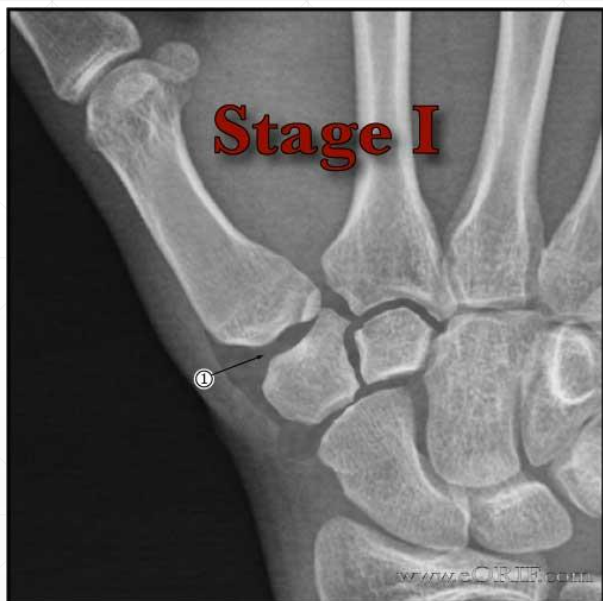Rizartrose

- Teste clínico – Grind test
- Dor
- Crepitação



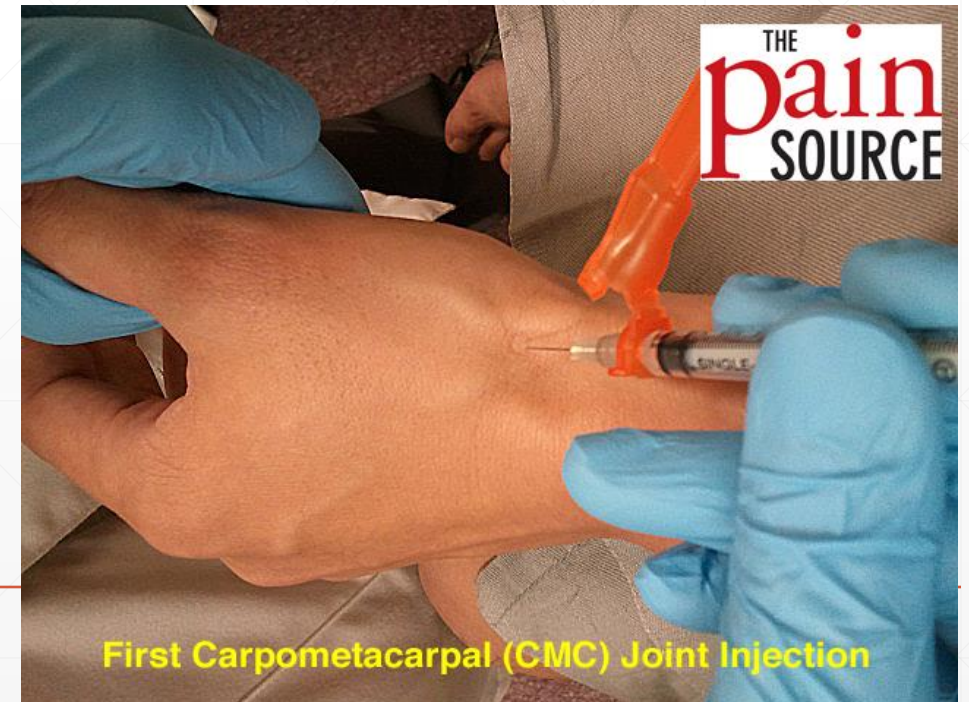Rizartrose

- Rx é diagnóstico



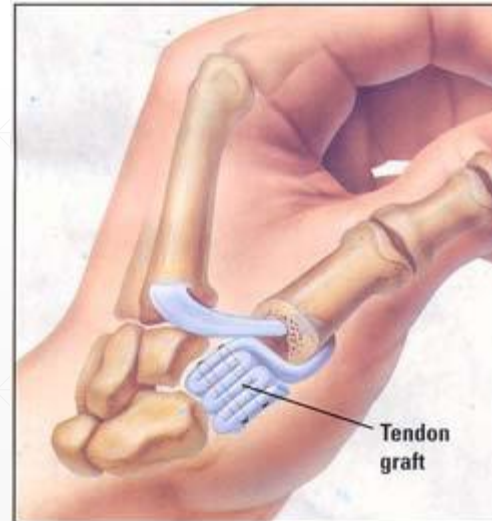
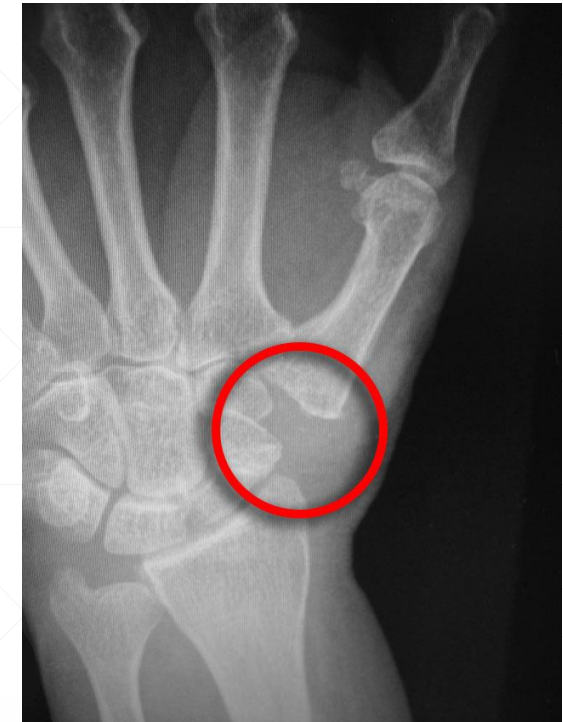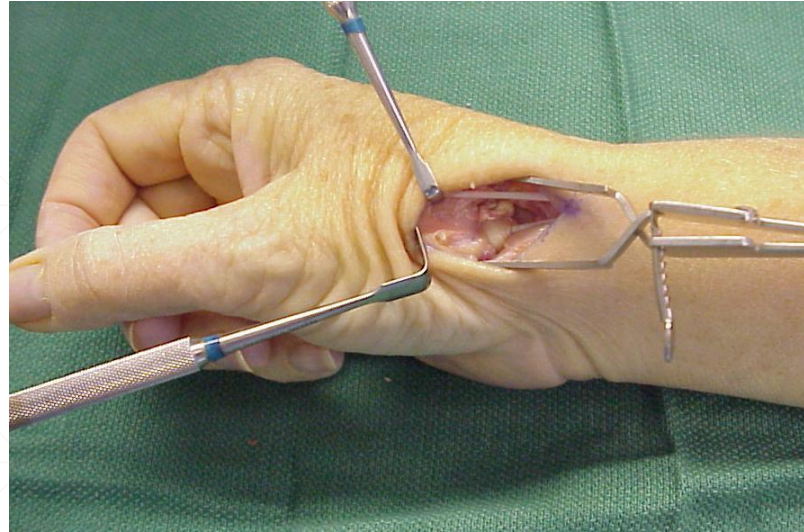
Rizartrose

- Tratamento conservador
 - Modificação de actividade
 - Imobilização temporária
 - AINE
 - Infiltração corticoide



Rizartrose

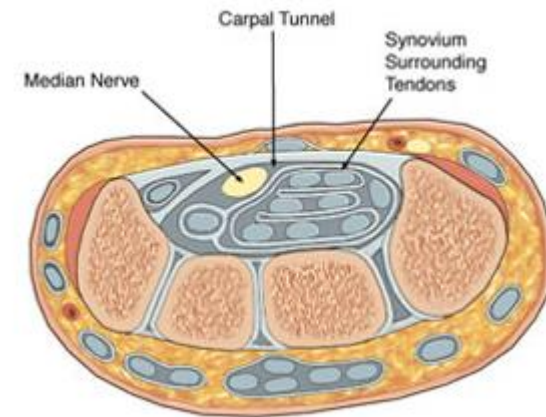
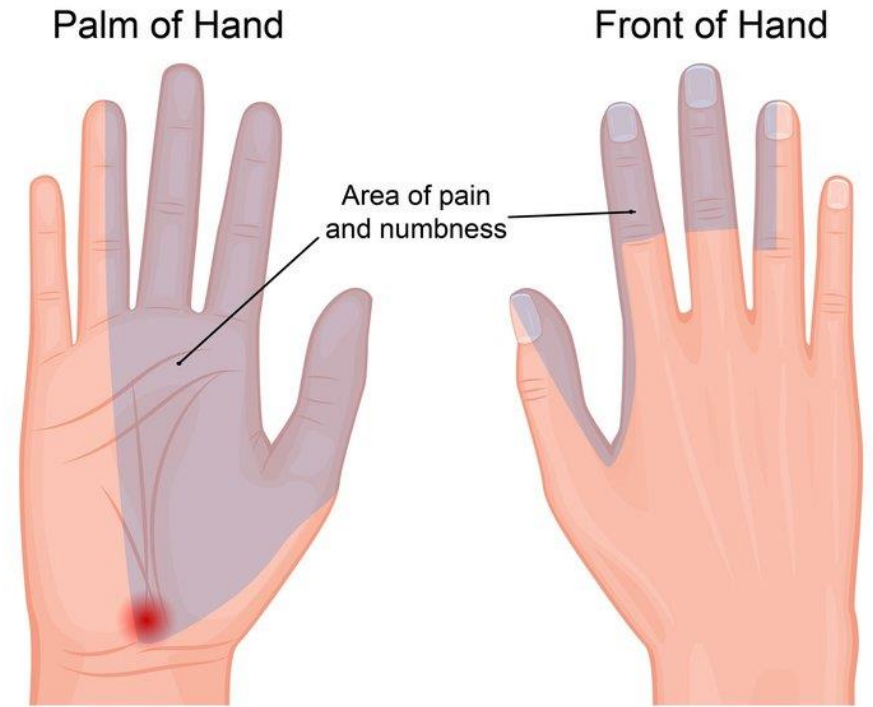
- Tratamento conservador
 - Imobilização temporária
 - AINE
 - Infiltração corticoide
- Tratamento cirúrgico



Compressão nervosa - Síndrome do túnel cárpico

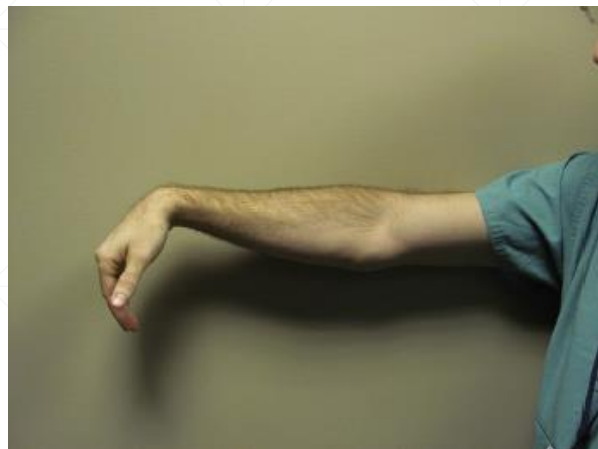- Pressão sobre o nervo mediano no túnel cárpico
- Dor e ou parestesias no território do nervo
- F:M = 3:1
- >40 anos
- Diabetes, hipotireoidismo, artrite reumatoide, gravidez

Principal diferencial – patologia cervical

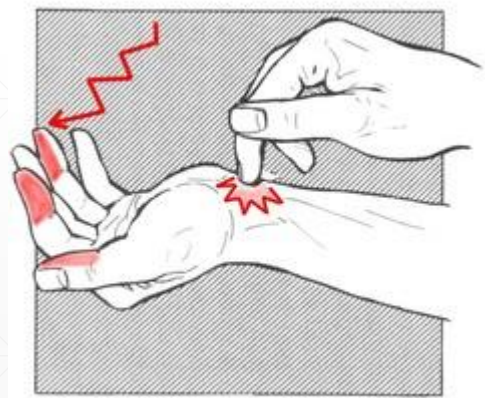


Compressão nervosa - Síndrome do túnel cárpico

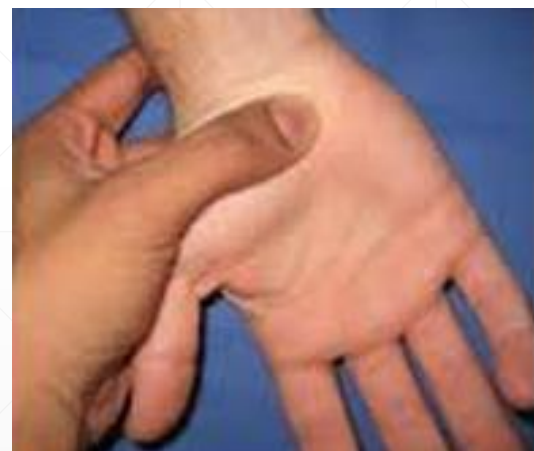- Testes clínicos



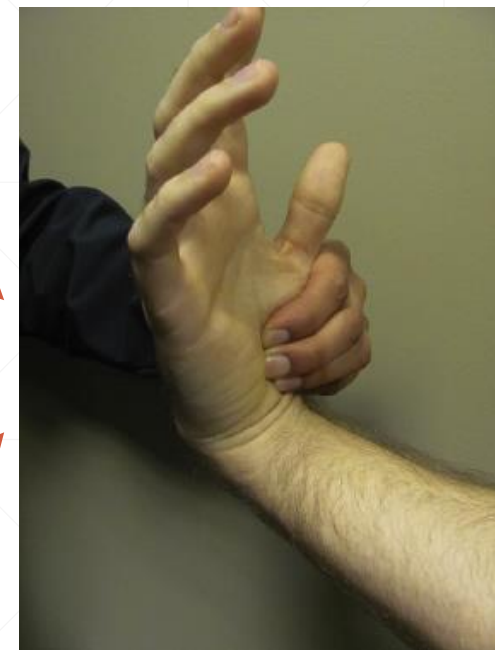Phalen - flexão



Tinnel



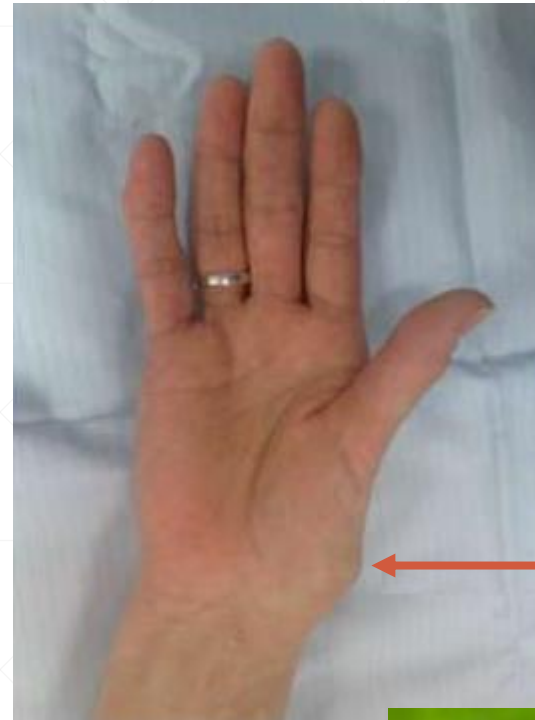Durkan - compressão



Compressão-flexão

Compressão nervosa - Síndrome do túnel cárpico

- Sinais clínicos
 - Escassos
 - Atrofia tenar nos casos avançado – “mão símia”

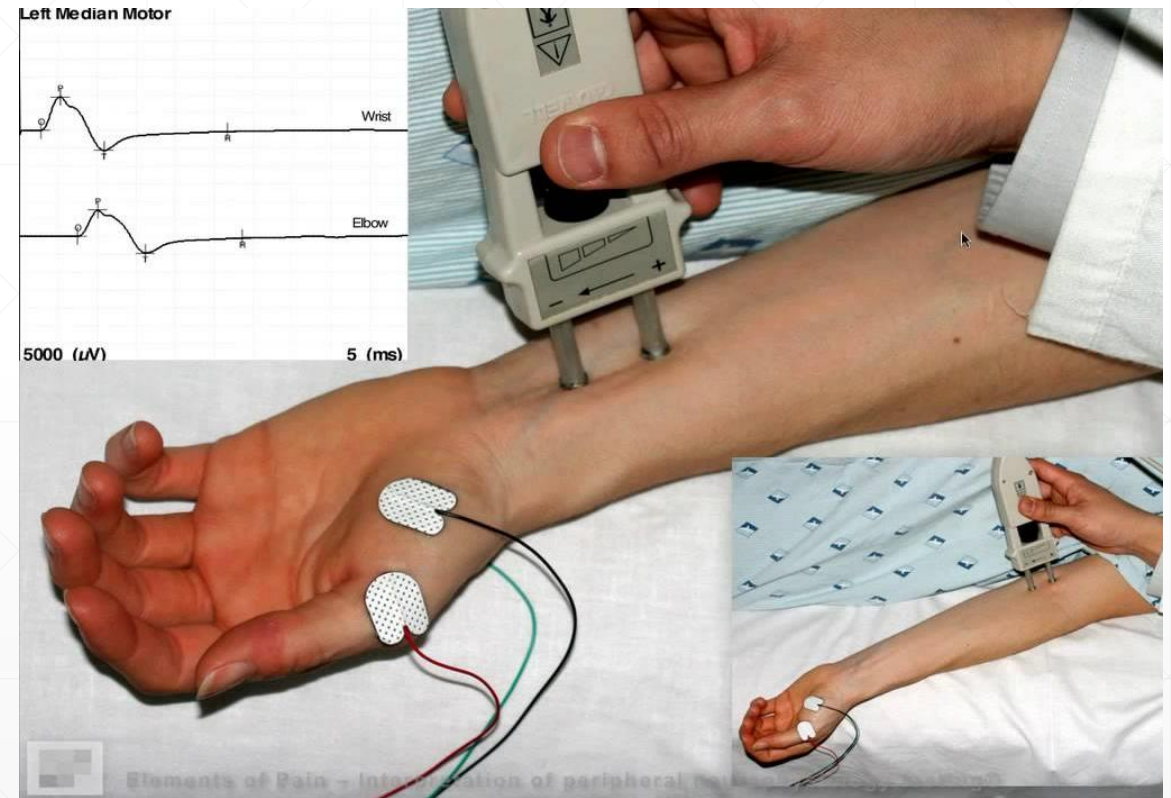


Proeminência da
base do polegar



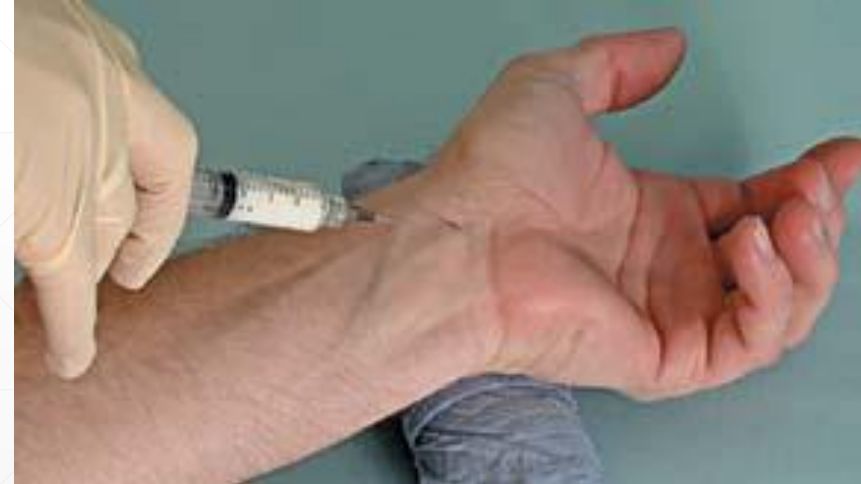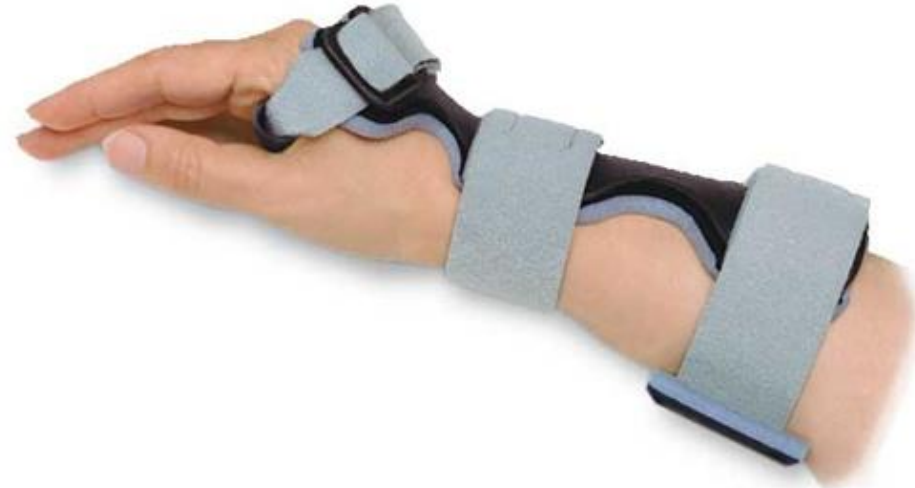Compressão nervosa - Síndrome do túnel cárpico

- EMG
 - Não essencial ao diagnóstico
 - Recomendado se cirurgia prevista
- Ecografia / RMN
 - Se suspeita de massa intracanal



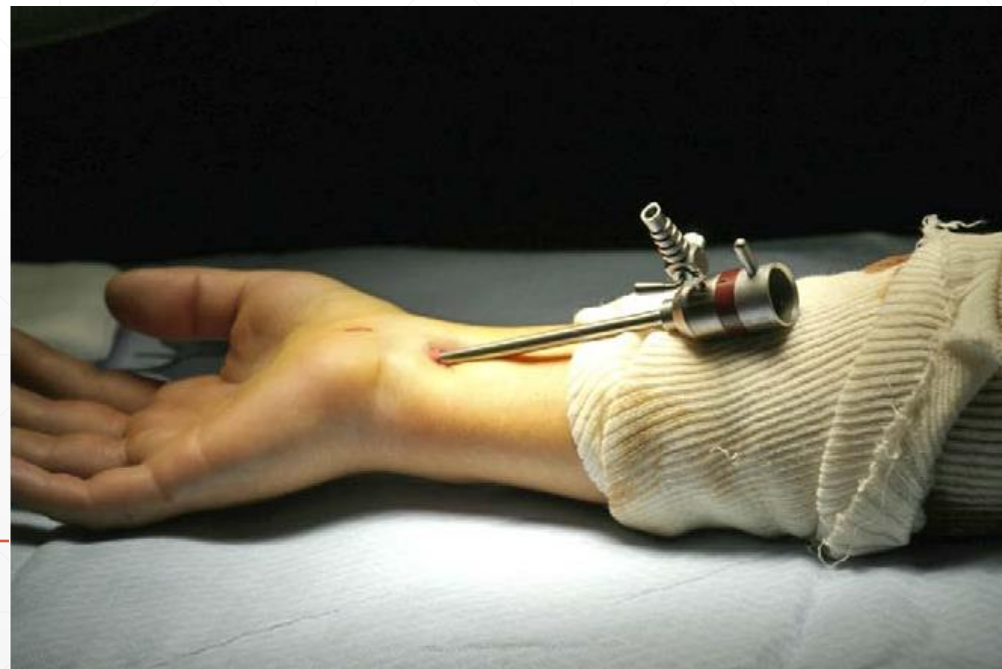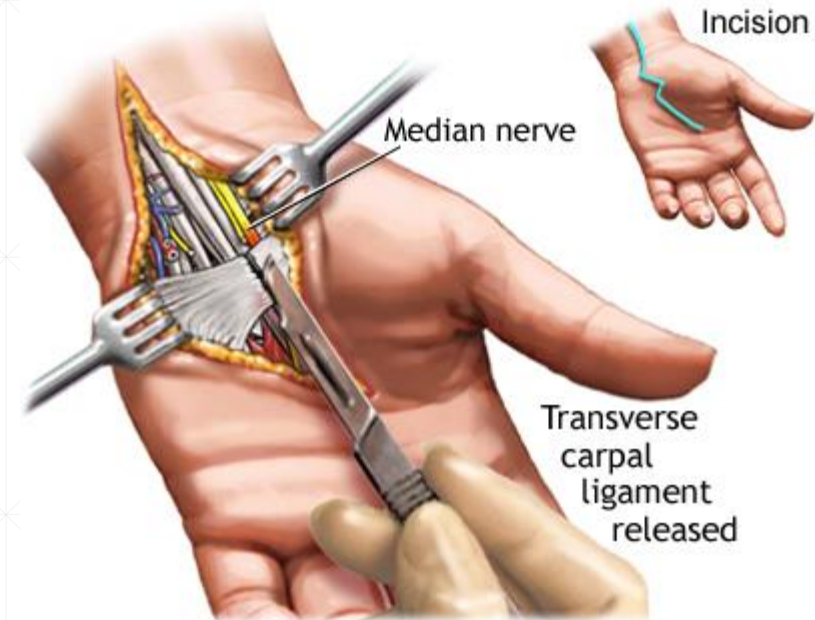
Compressão nervosa - Síndrome do túnel cárpico

- Conservador
 - Tala em neutro ou 20° extensão
 - AINEs
 - Modificação de actividades
 - Injecção corticoide



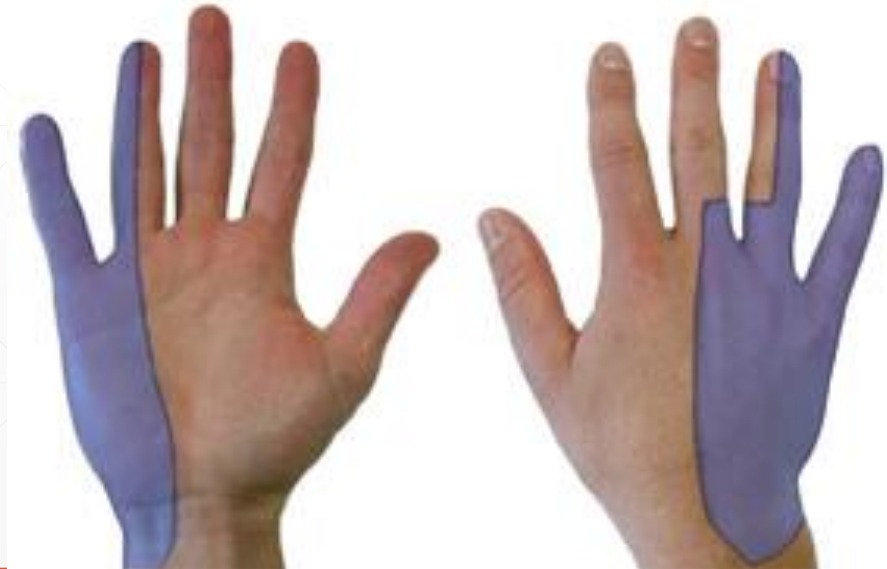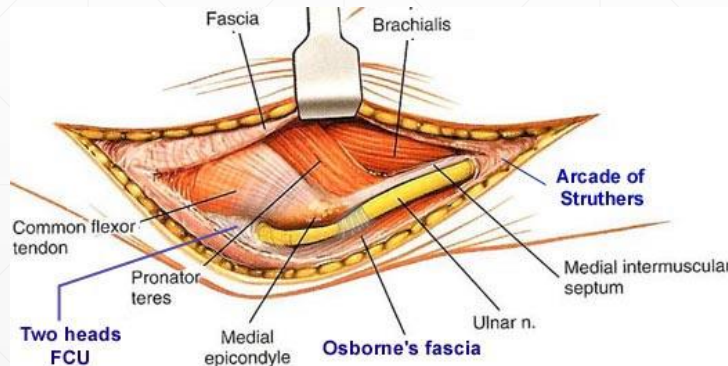
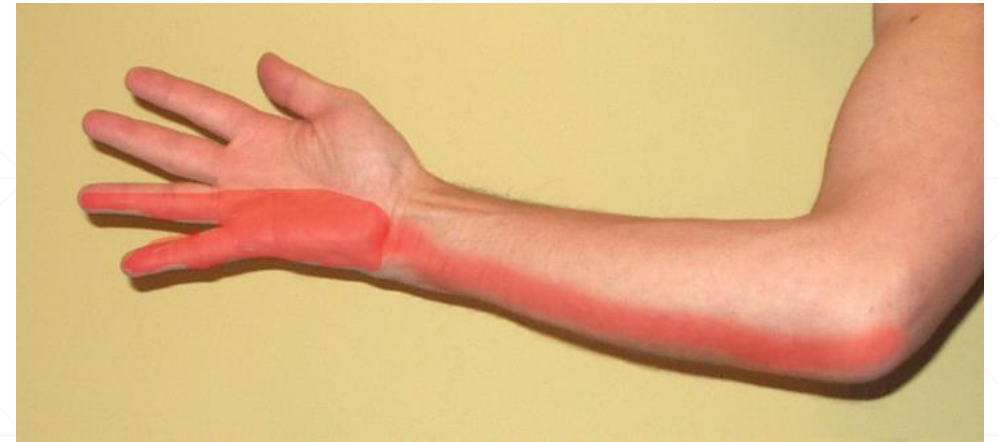Compressão nervosa - Síndrome do túnel cárpico

- Conservador
 - Tala em neutro ou 20° extensão
 - AINEs
 - Modificação de actividades
 - Injecção corticoide
- Cirúrgico

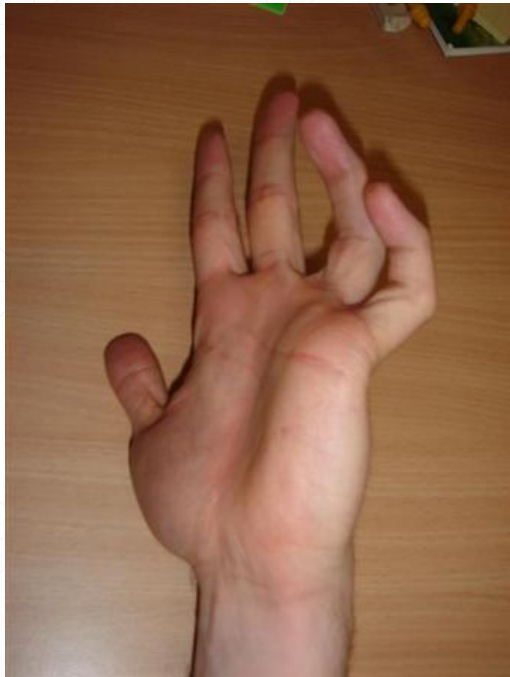

Compressão nervosa – Compressão do nervo cubital

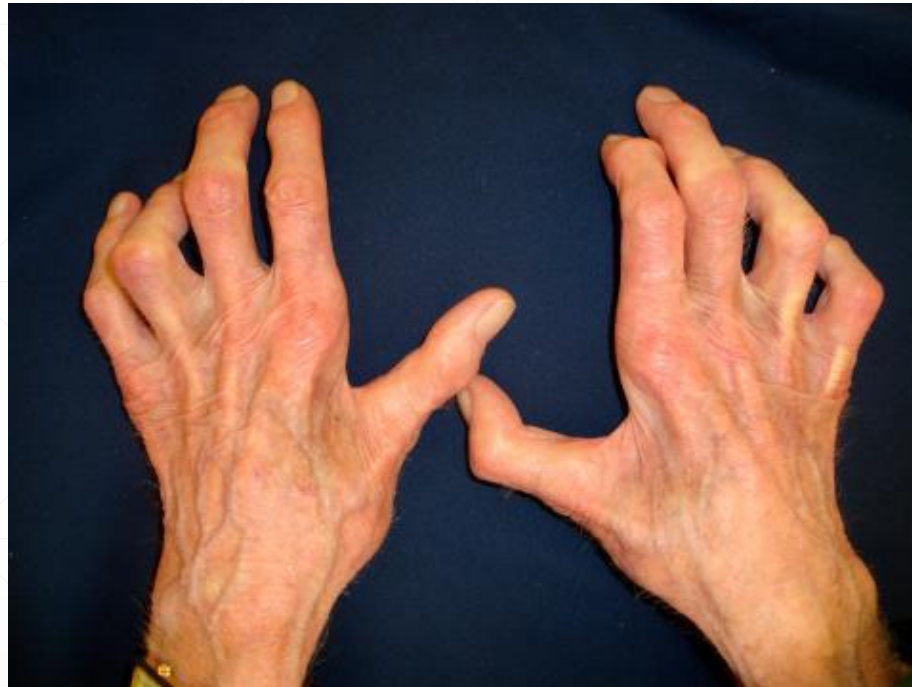- Compressão no cotovelo – mais comum
- Compressão no punho – canal de Guyon
- Dinâmica – agravada por flexão
- Parestesias no território do cubital
- Défice de força dos intrínsecos



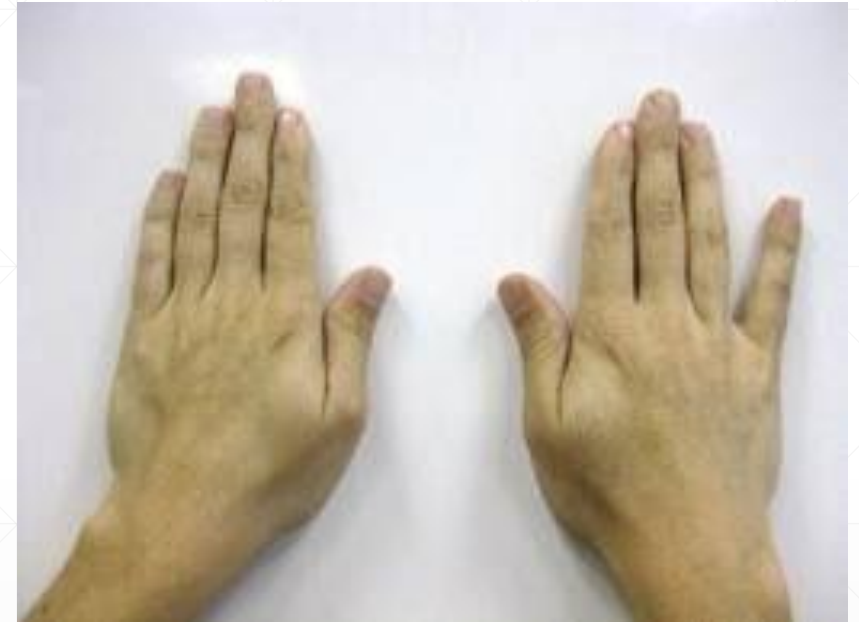Compressão nervosa – Compressão do nervo cubital



Garra cubital

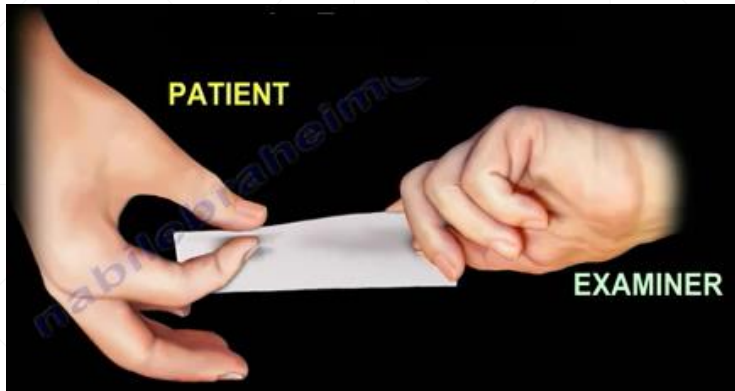

Atrofia dos
interósseos

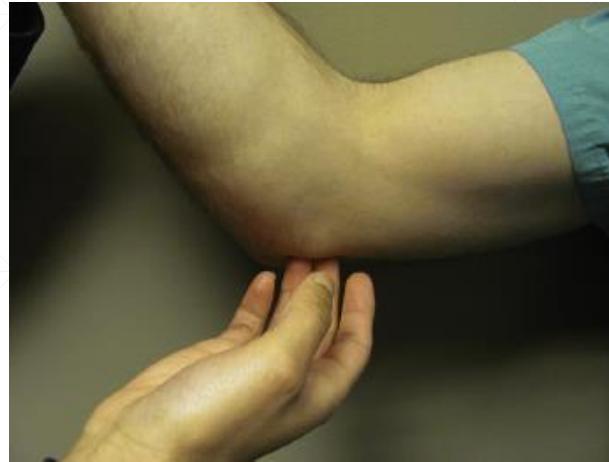

Sinal de Wartenberg

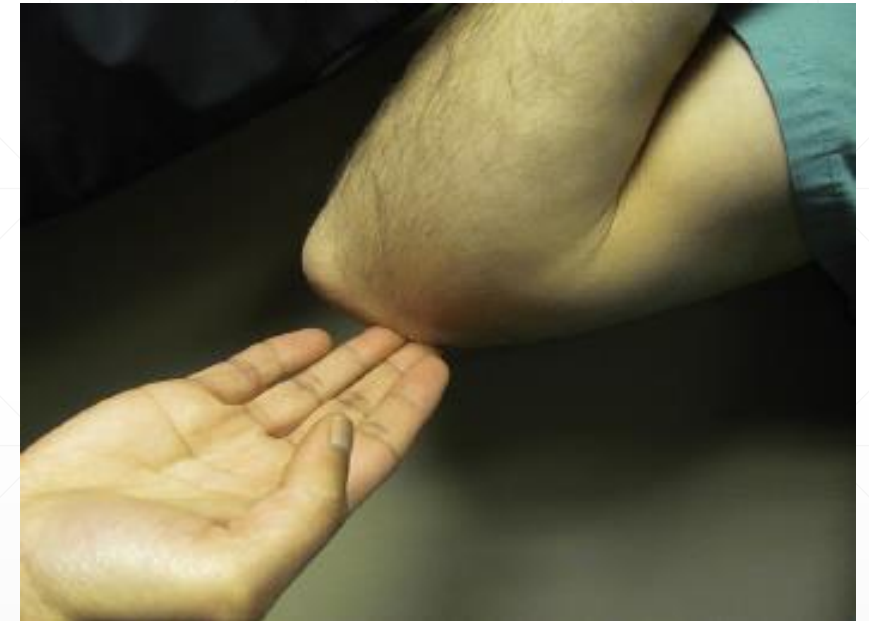Compressão nervosa – Compressão do nervo cubital



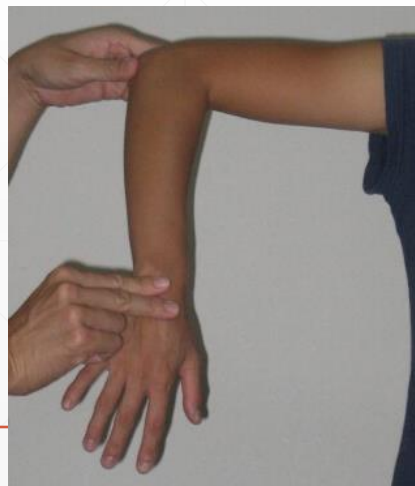Sinal de Froment



Compressão e Tinnel cubital



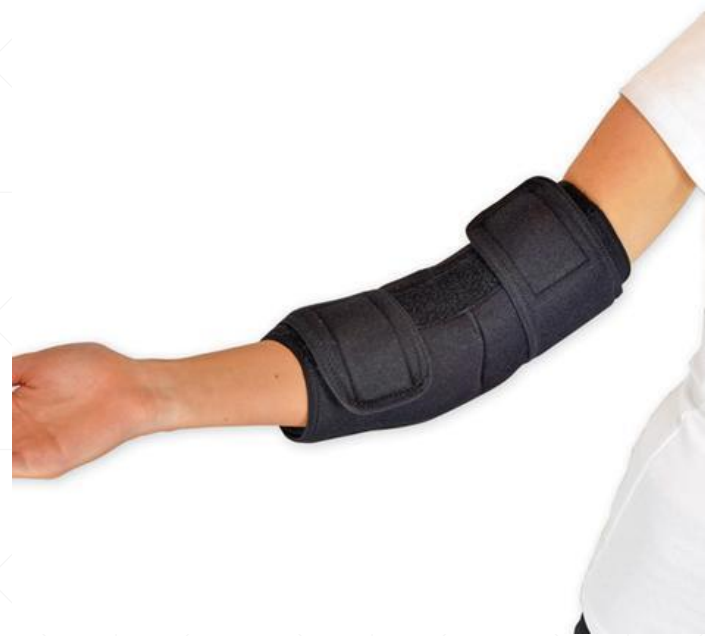Flexão-compressão



Teste de flexão

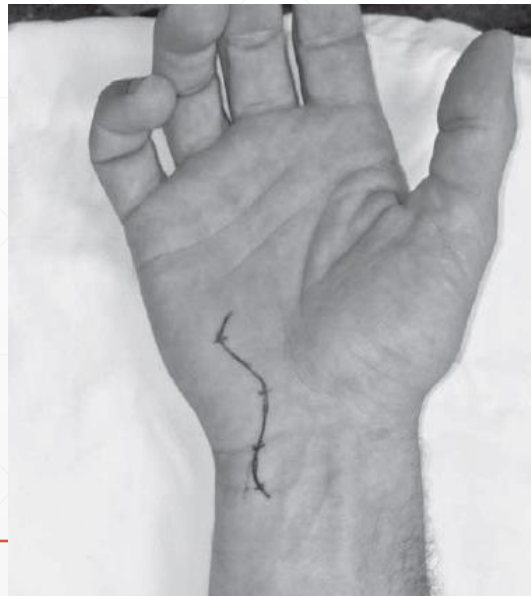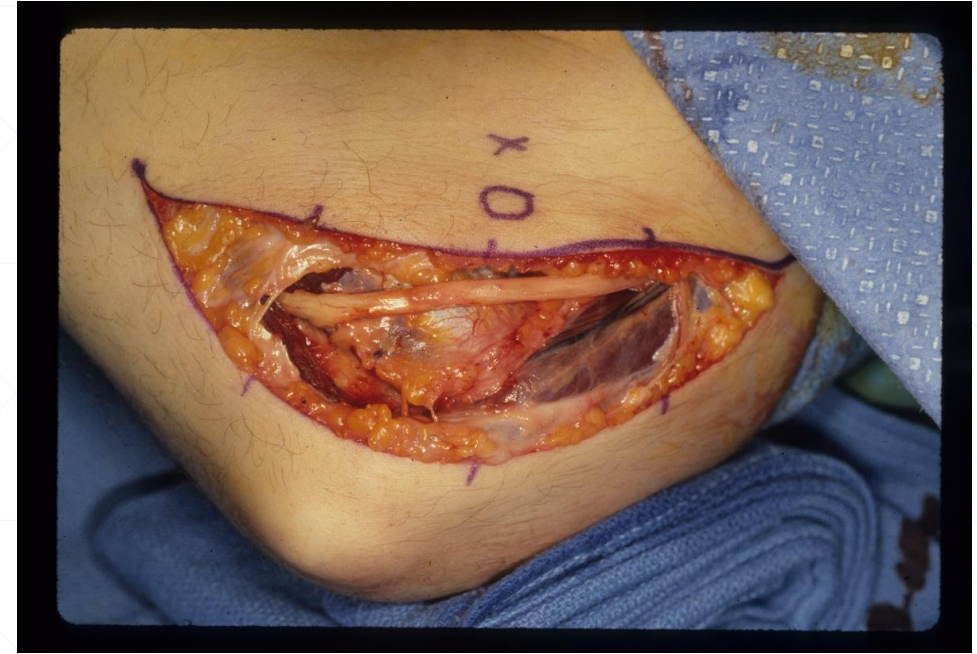Compressão nervosa – Compressão do nervo cubital

- Tratamento conservador
 - AINE
 - Modificação de actividades
 - Tala nocturna
 - Eficácia <50%



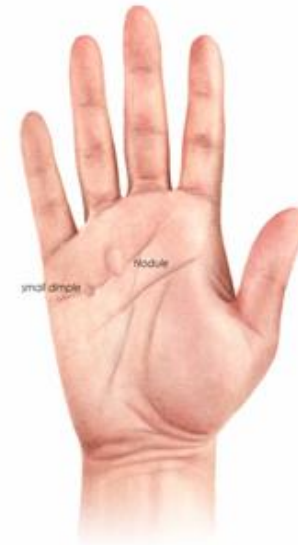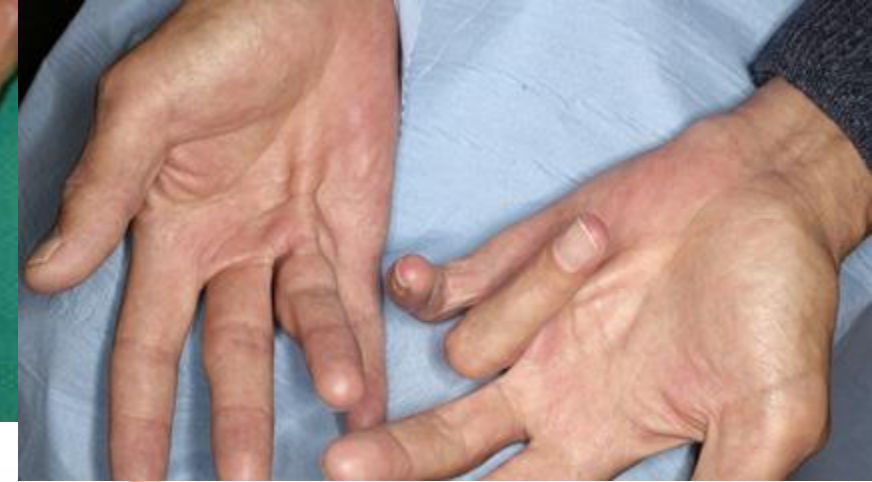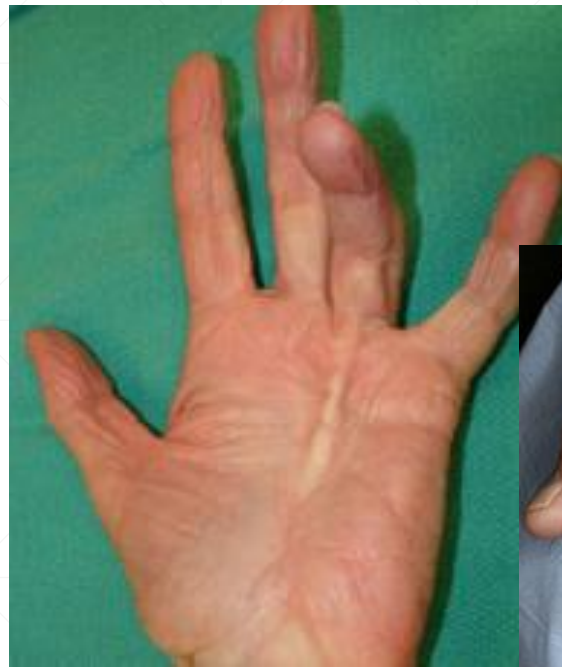Compressão nervosa – Compressão do nervo cubital

- Tratamento conservador
 - AINE
 - Modificação de actividades
 - Tala nocturna
 - Eficácia <50%
- Cirúrgico
 - Descompressão do nervo
 - ± Transposição



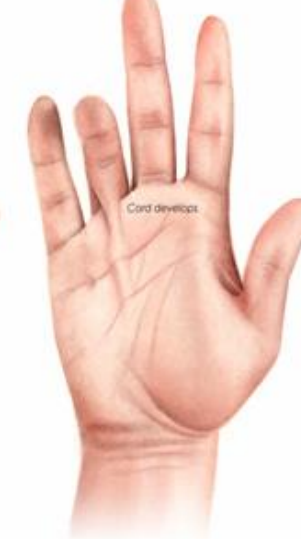Doença de Dupuytren

- Deformidade em flexão dos dedos, **fixa**
- Cordas ou nódulos palmares
- Anelar > mínimo > médio > indicador
- M>F
- Quinta a sexta década
- Autossômico dominante, penetrância variável
- Associação a HIV, Diabetes, alcoolismo, medicamentos anti-epiléticos



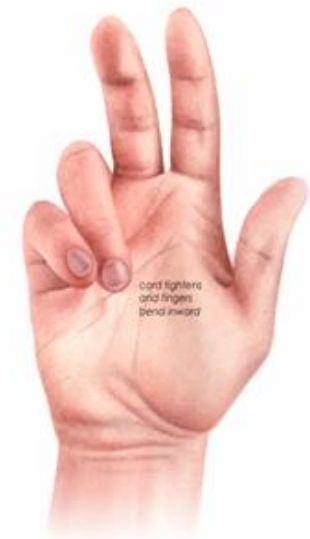Stage 1

The condition generally starts as a small lump in the palm of the hand usually just under the digit on the palmar crease



Stage 2

The disease spreads up the fascia and into the fingers

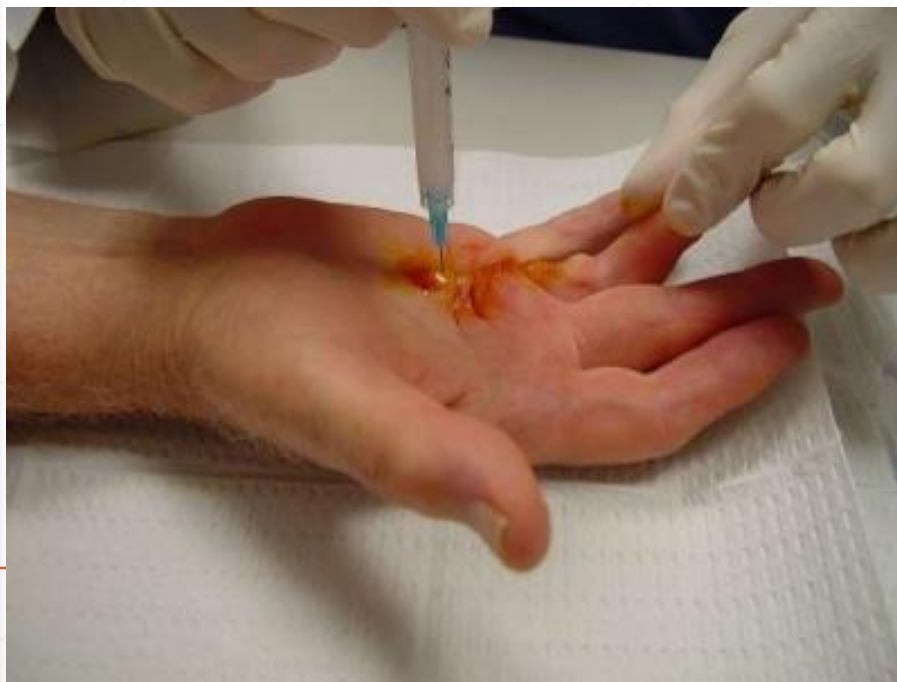
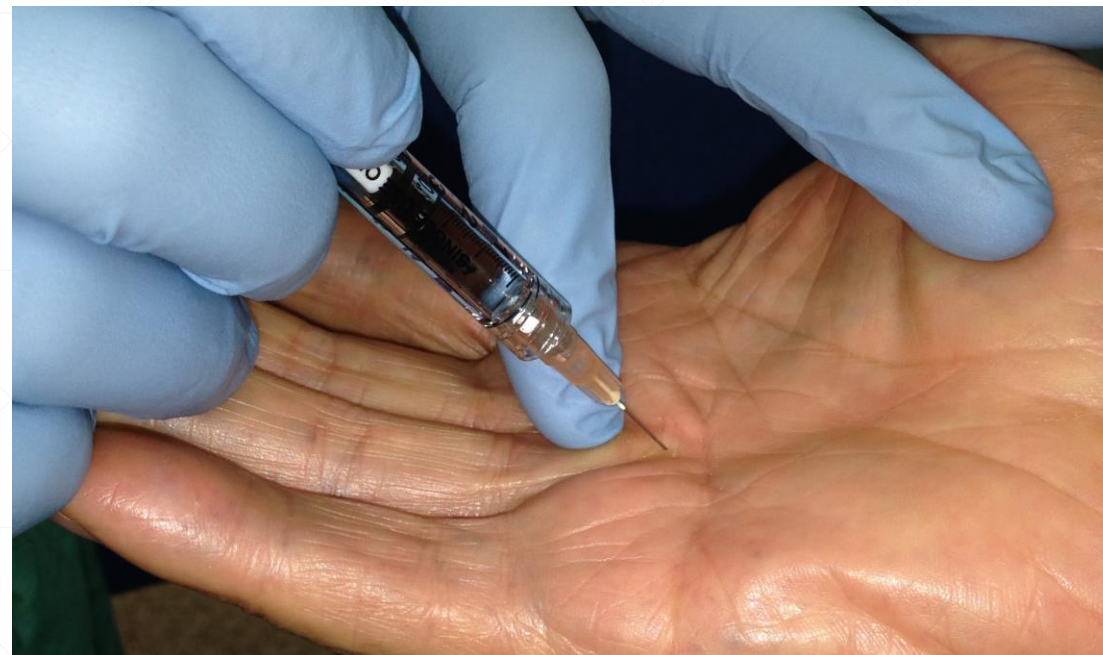
Stage 3

As it spreads up the fingers it eventually creates a tight cord which causes the fingers to bend and unable to straighten

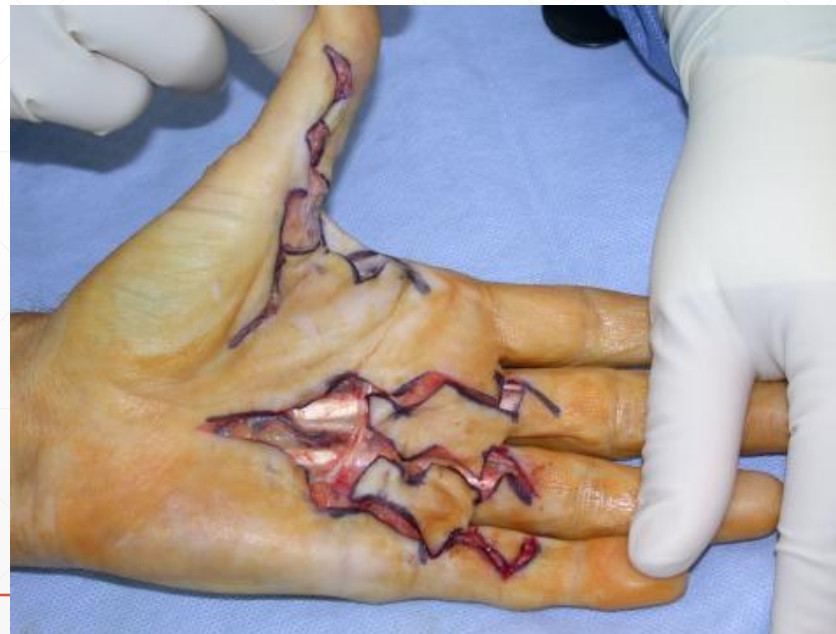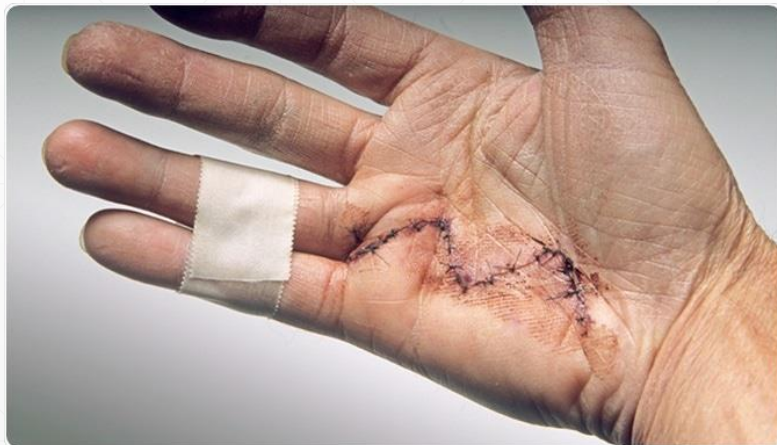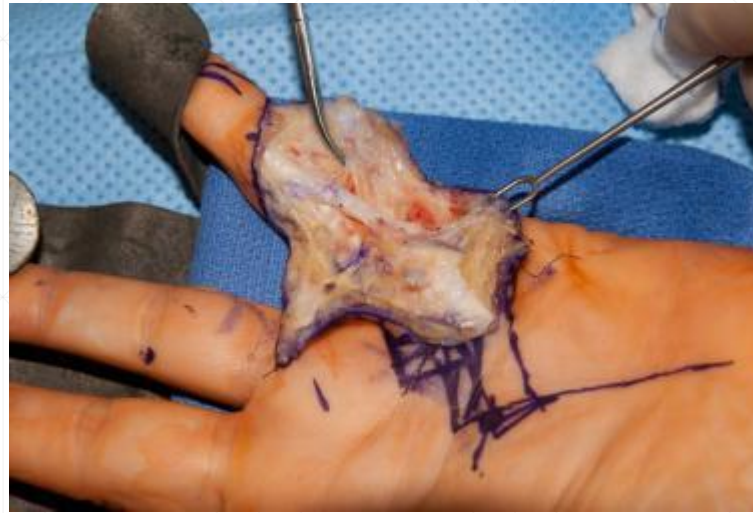Doença de Dupuytren

- Manipulação – resultados limitados
 - Injecção de colagenase
 - Aponeurotomia percutânea
- } Opção em fases iniciais



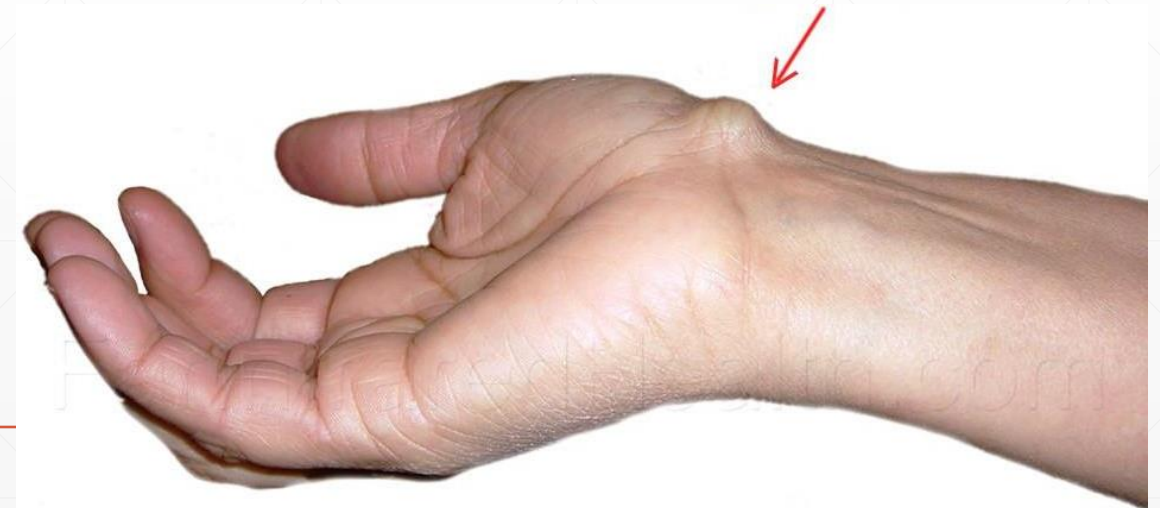
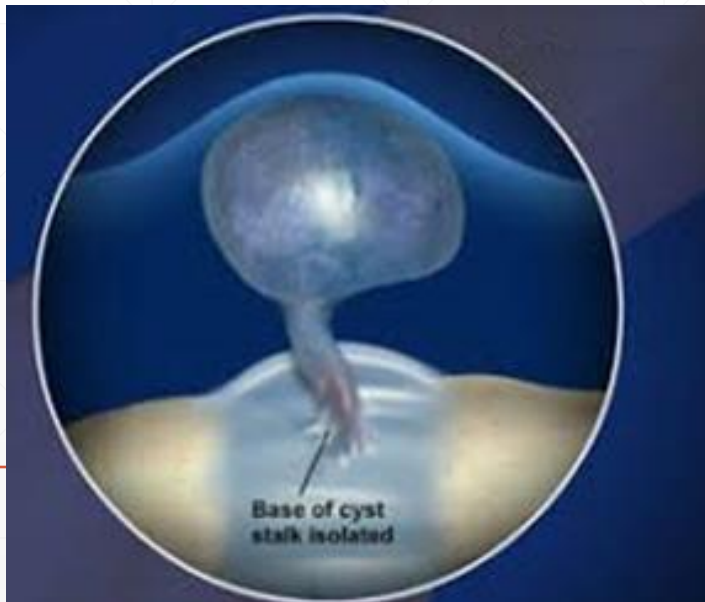
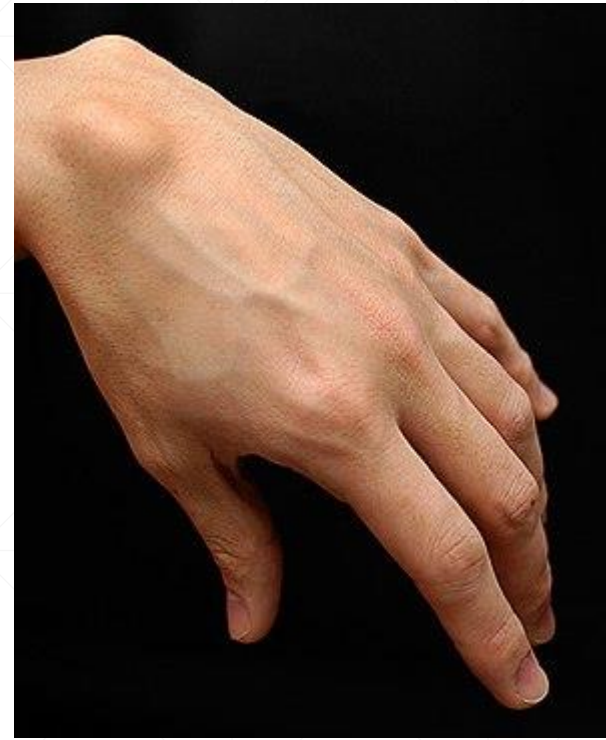Doença de Dupuytren

- Manipulação – resultados limitados
 - Injecção de colagenase
 - Aponeurotomia percutânea
 - Cirurgia
 - Reabilitação!
- Opção em fases iniciais



Tumefacções – quistos sinoviais

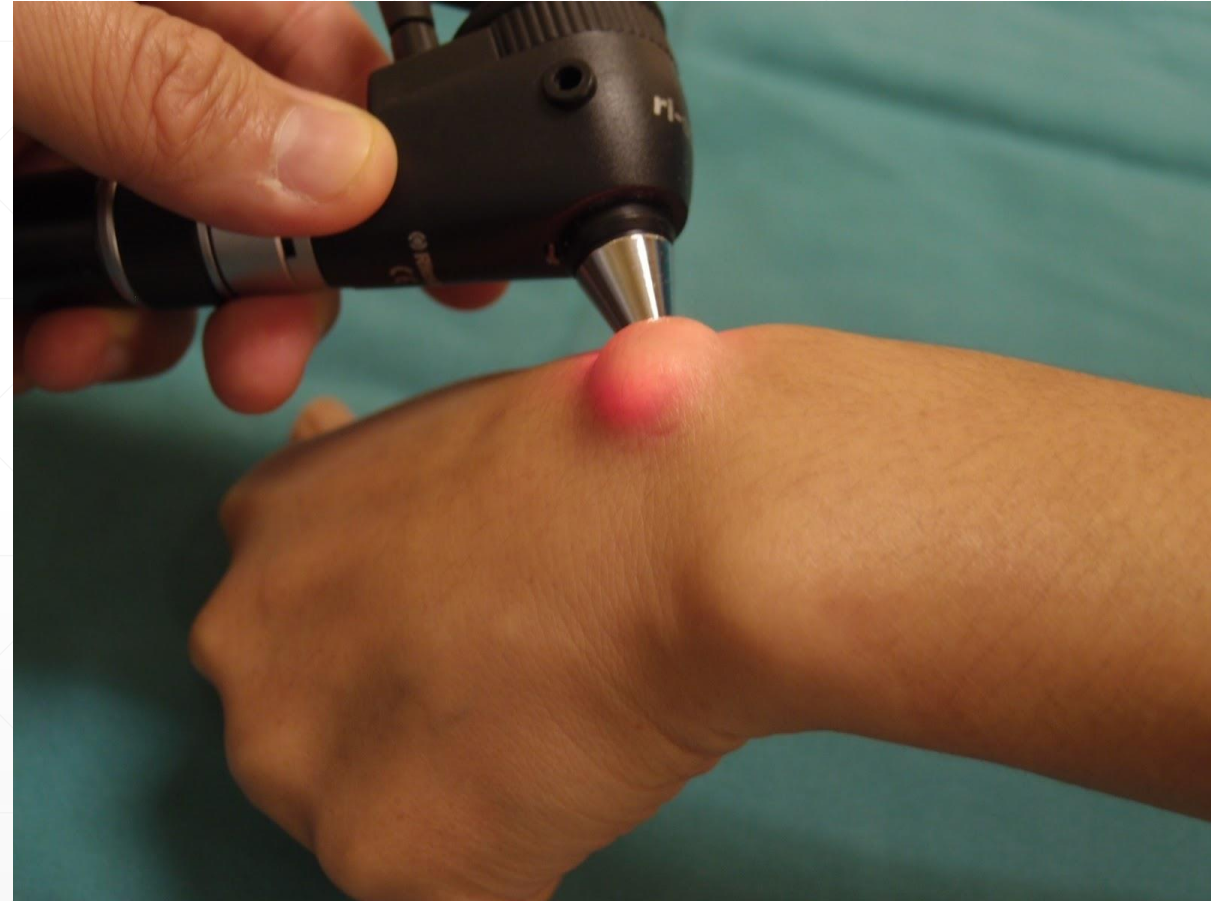- Tumores mais comuns da mão
- Benignos
- Origem na sinóvia articular ou de tendões
- Dorso-radial ou volar radial mais comum
- F>M (3:1)



Tumefacções – quistos sinoviais

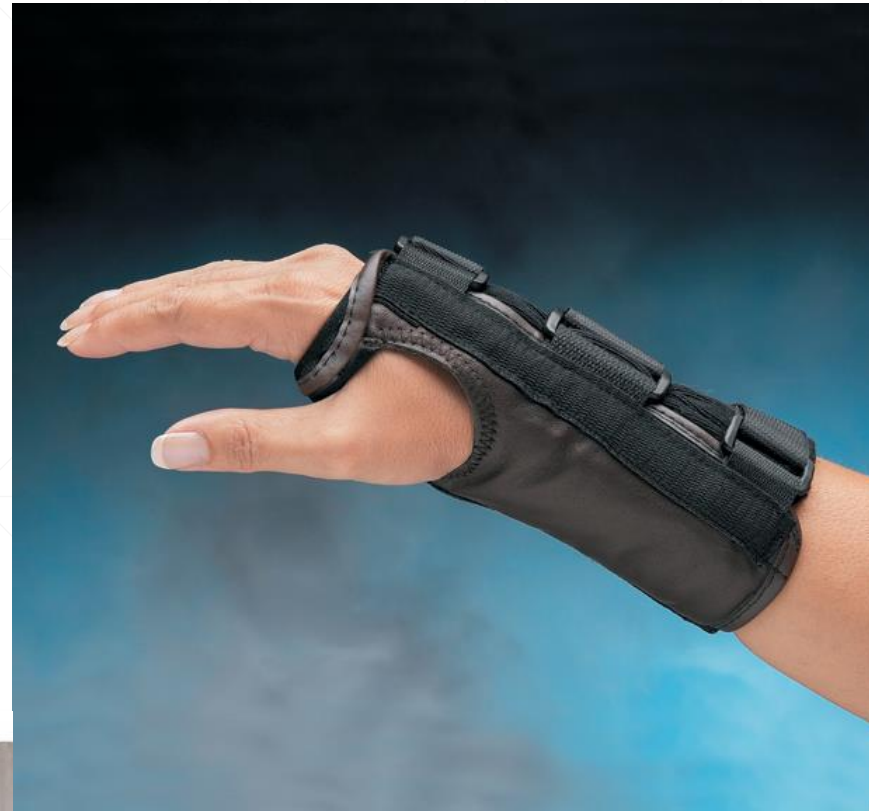- Massas cheias de líquido sinovial
- Tamanho variável
- Sintomas variáveis
- Transiluminação

- Proximidade à artéria radial nos volares
- Compressão de estruturas adjacentes



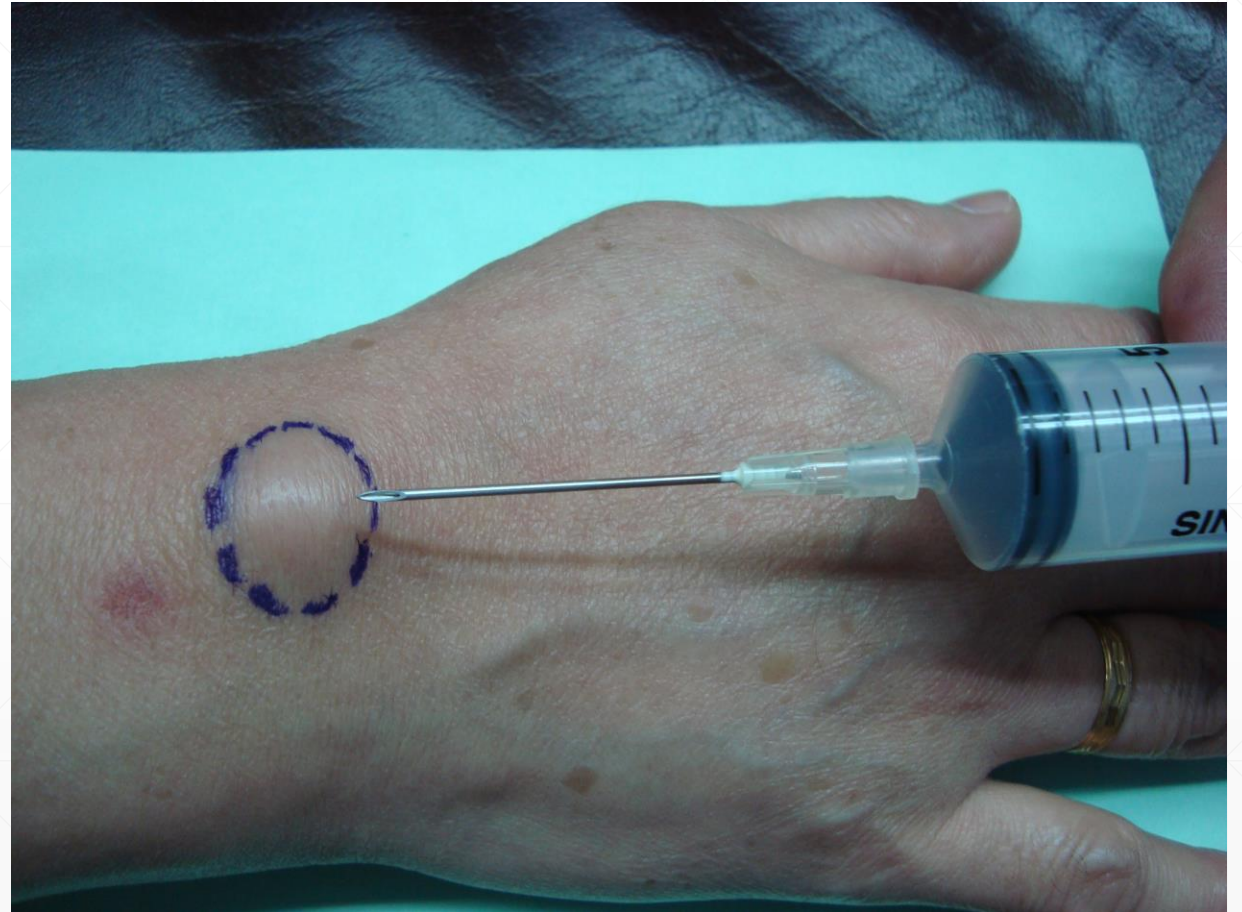
Tumefacções – quistos sinoviais

- Assintomáticos – apenas observação!
- Sintomáticos
 - Imobilização
 - Gelo e AINE



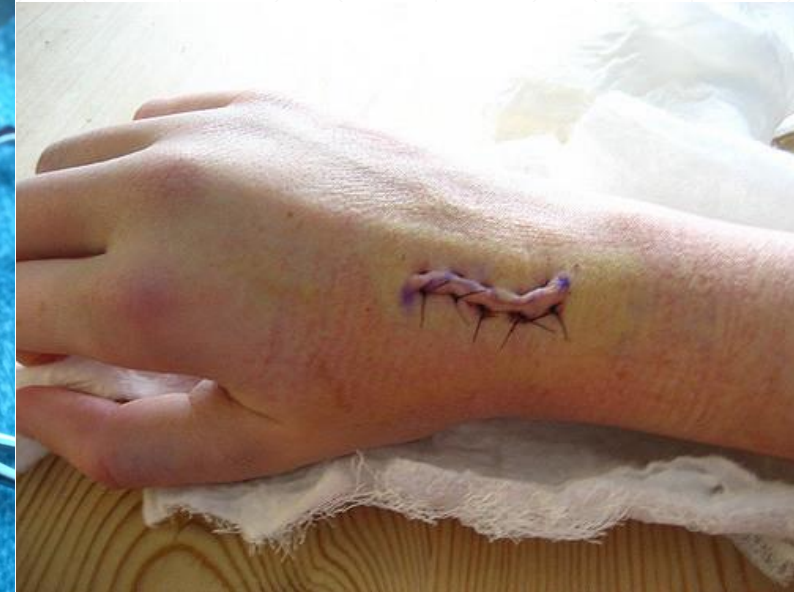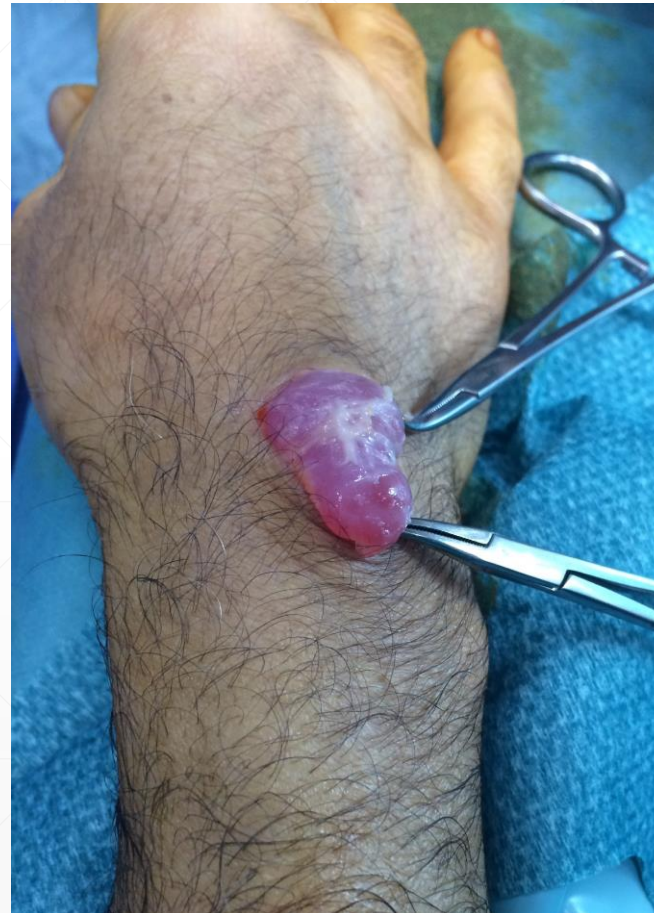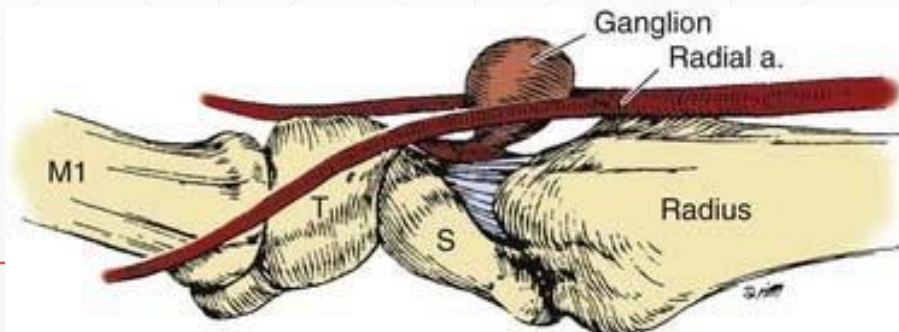
Tumefacções – quistos sinoviais

- Assintomáticos – apenas observação!
- Sintomáticos
 - Imobilização
 - Gelo e AINE
 - Aspiração – recorrência comum



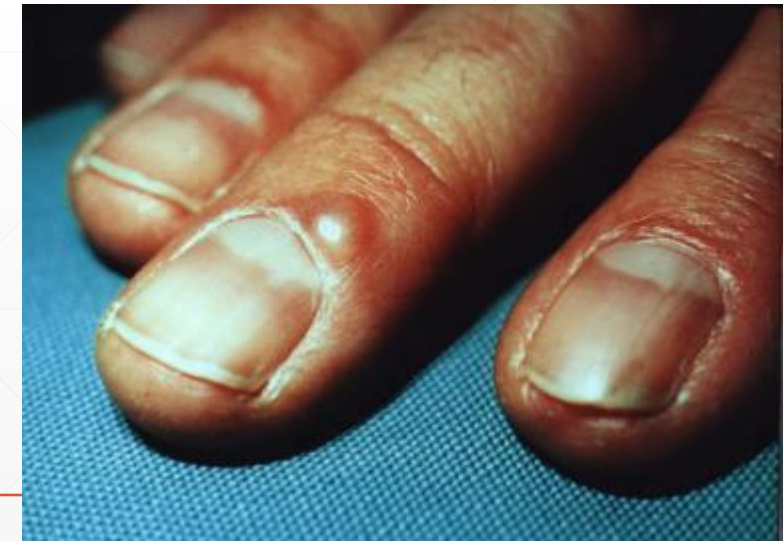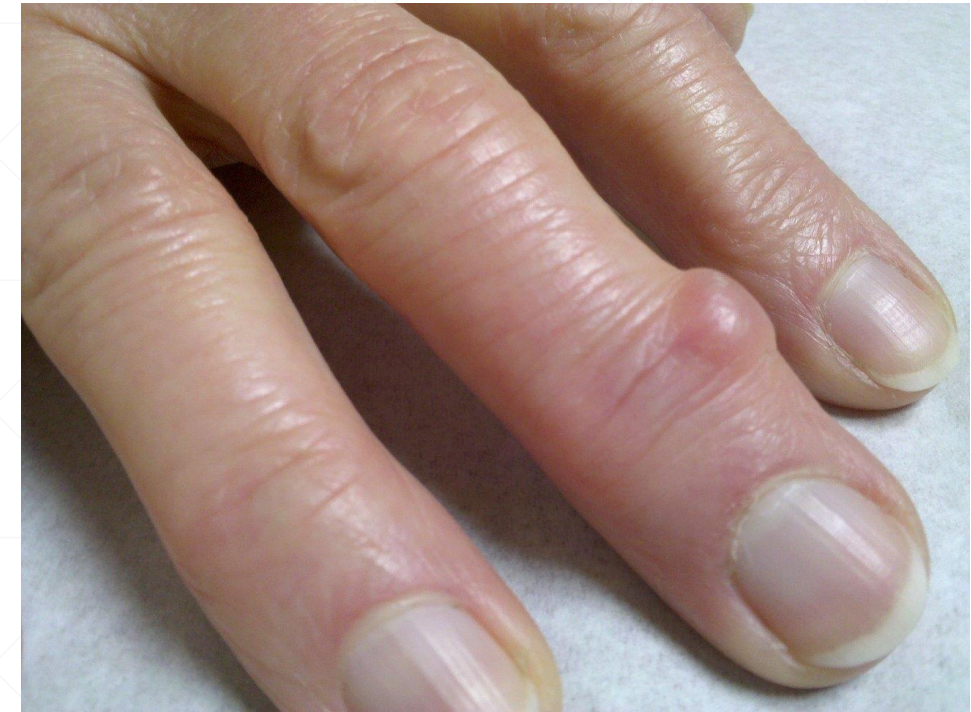Tumefacções – quistos sinoviais

- Assintomáticos – apenas observação!
- Sintomáticos
 - Imobilização
 - Gelo e AINE
 - Aspiração – recorrência comum
 - Cirurgia



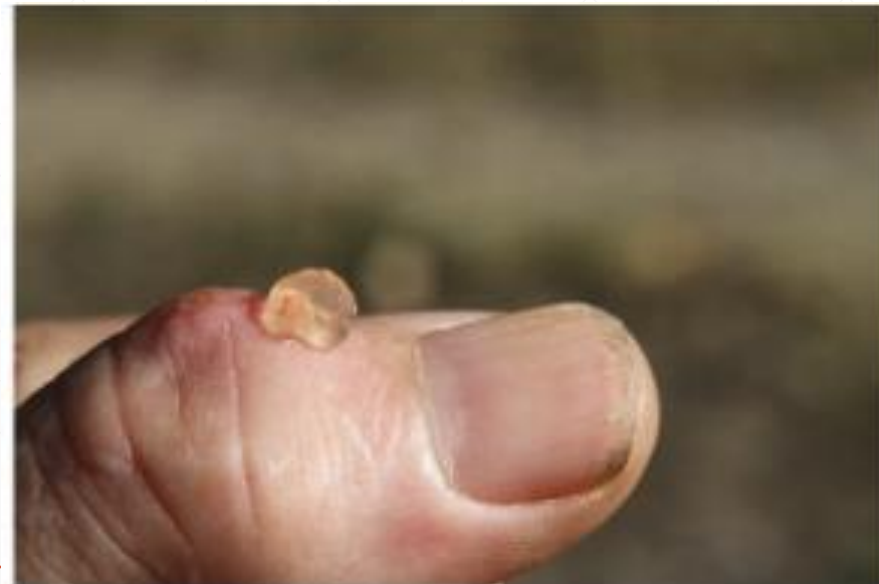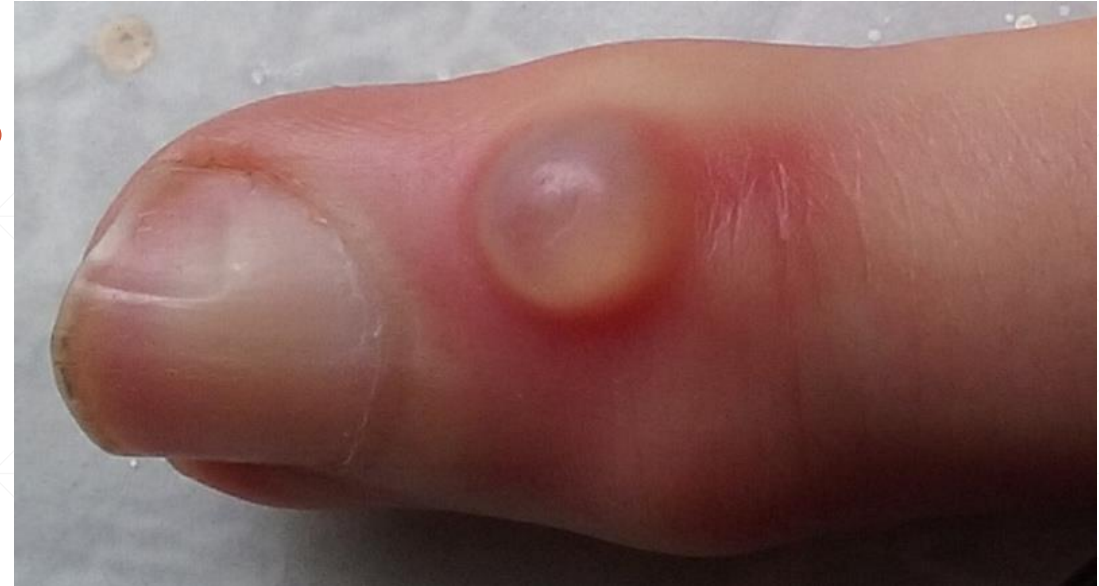Tumefacções – quistos mucosos

- Tumefacção da interfalângica distal
 - Quisto comunicante com a articulação
 - Associada a osteoartrose
 - Maioria assintomáticos
 - Possível compressão da unha
 - Podem progredir até rotura ou infectar – risco de **artrite séptica**
-



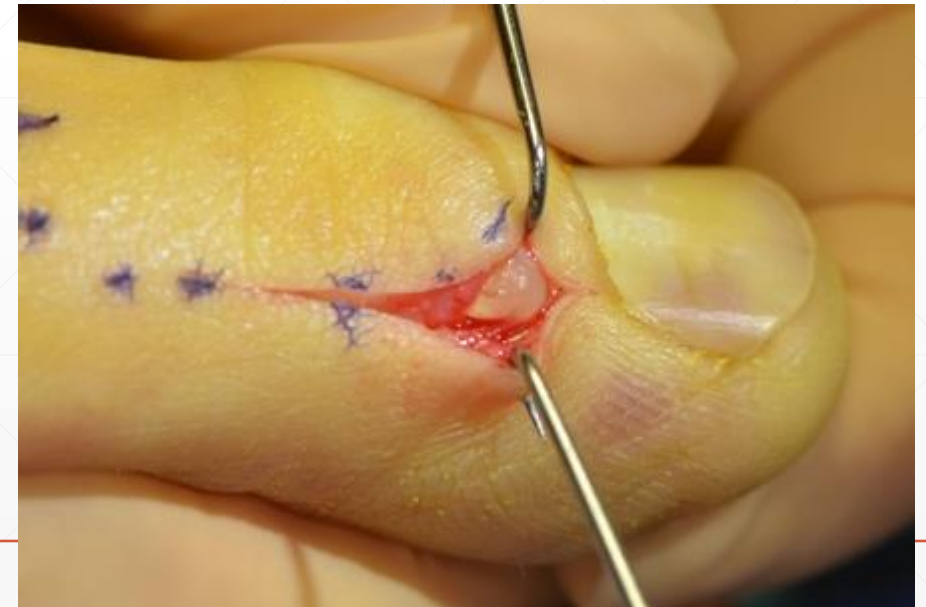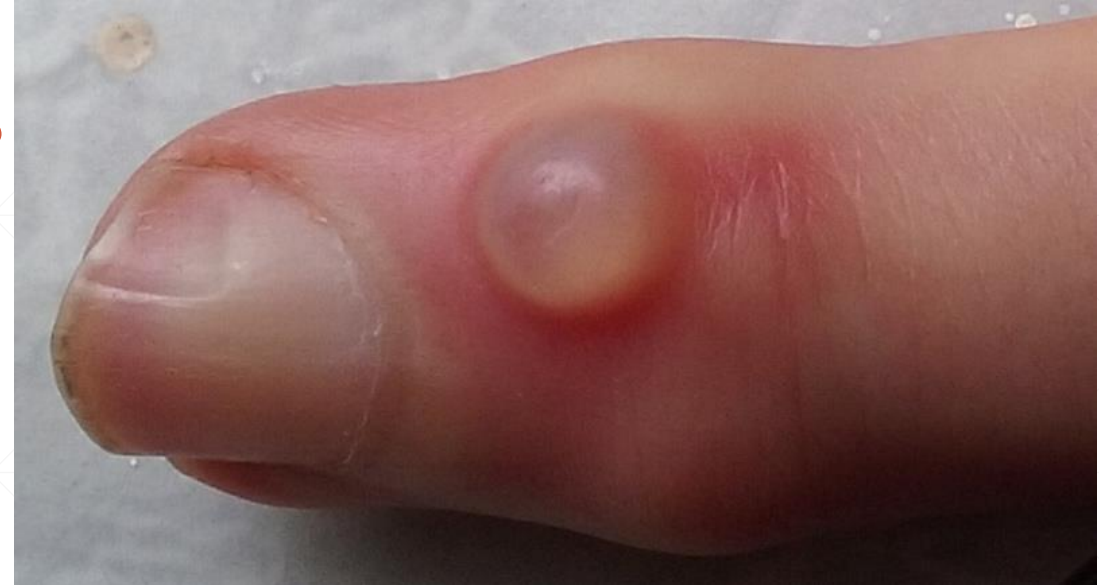Tumefacções – quistos mucosos

- Observação na maioria
- Protecção local se rotura



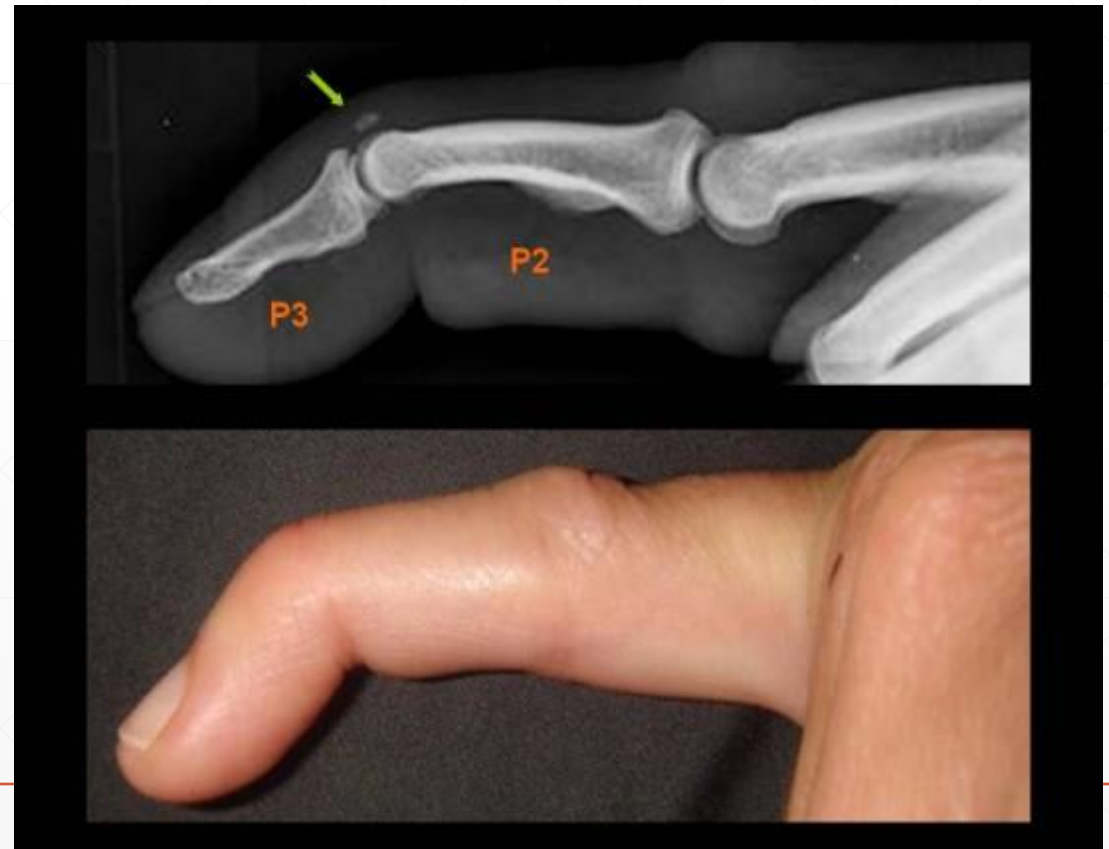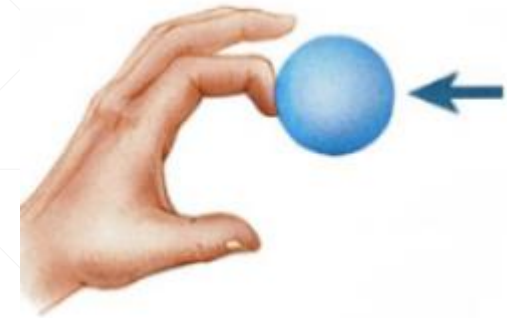
Tumefacções – quistos mucosos

- Observação na maioria
- Protecção local se rotura
- Aspiração – recorrência comum
- Remoção cirúrgica – excisão de quisto e tratamento da AO subjacente
- Se sinais de **infecção** – referência urgente!



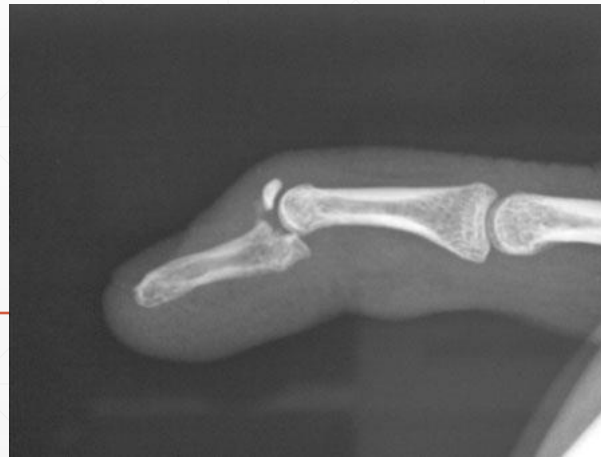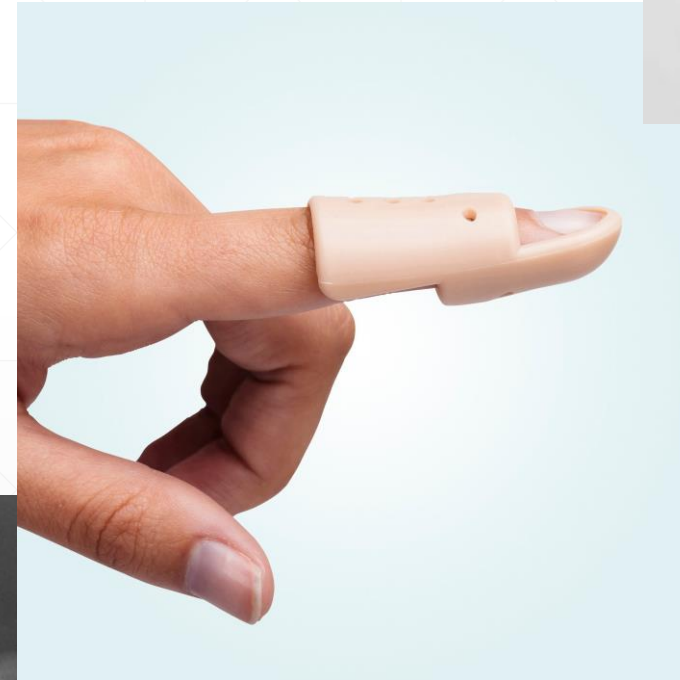
Deformidades dos dedos– Mallet finger

- Mecanismo – flexão forçada de F3
- Posição em flexão distal
- Extensível passivamente, não activamente
- Pedir Rx
 - Possível componente ósseo, subluxação



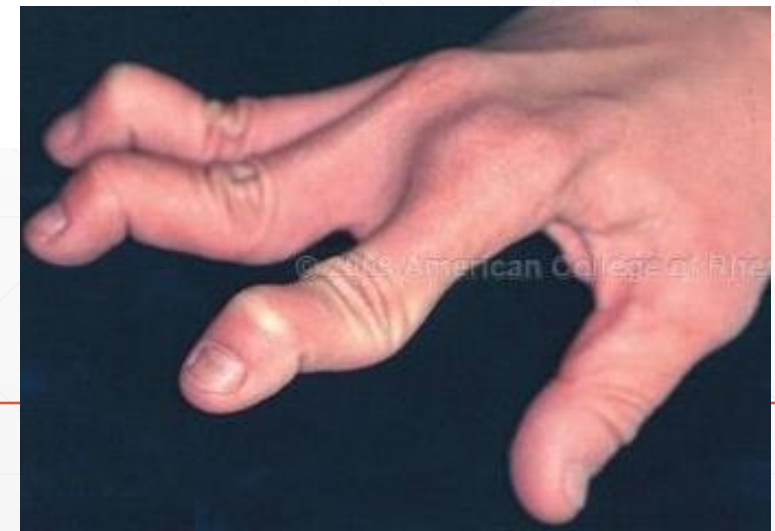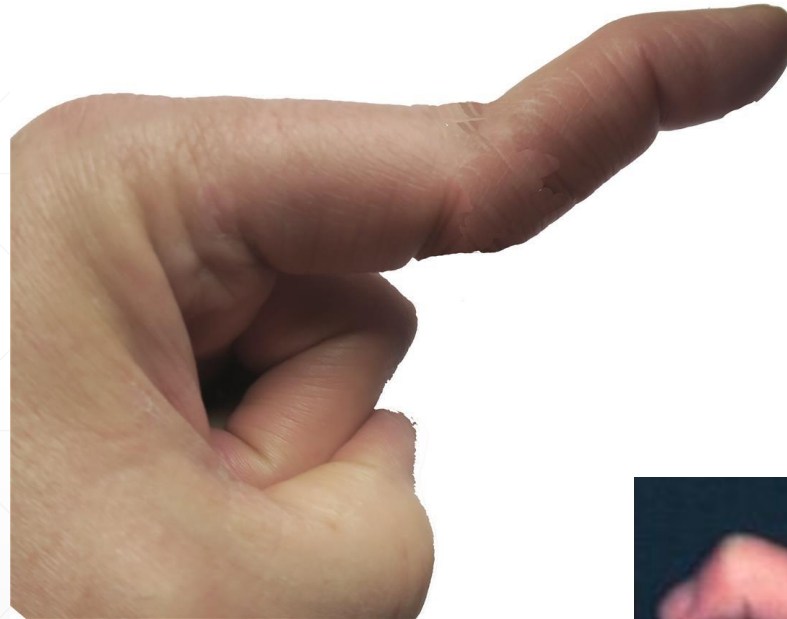Deformidades dos dedos – Mallet finger

- Tratamento conservador – Tala de extensão (stack)
 - Uso permanente 6-8 semanas
 - Uso noturno mais 4-6 semanas
- Cirúrgico se:
 - Lesão óssea > 1/3
 - Subluxação
 - Falha de conservador



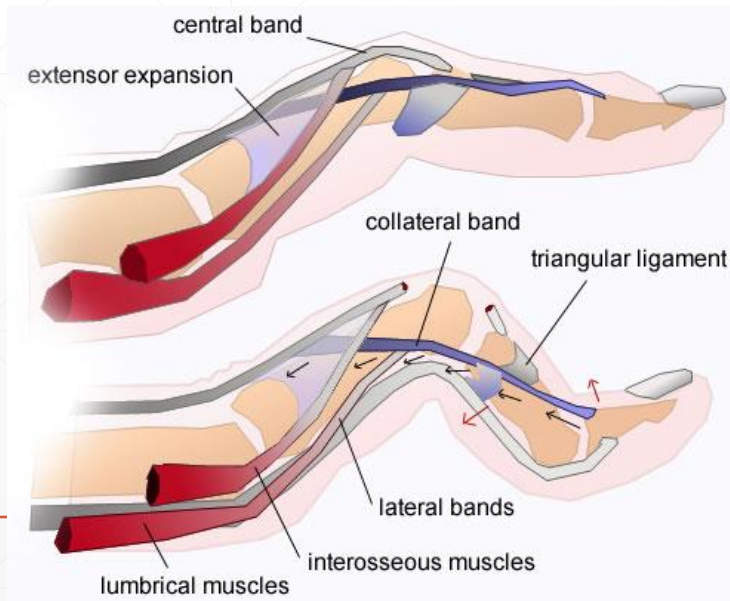
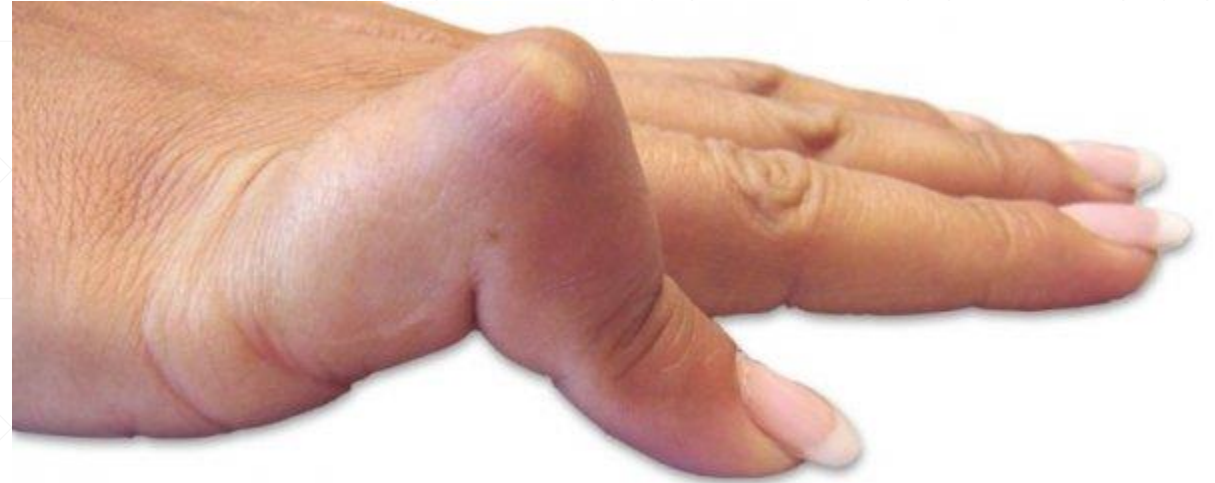Deformidades dos dedos – Colo de cisne

- Hiperextensão IFP + flexão IFD
 - Trauma
 - Artropatia inflamatória
 - Hiperlaxidão



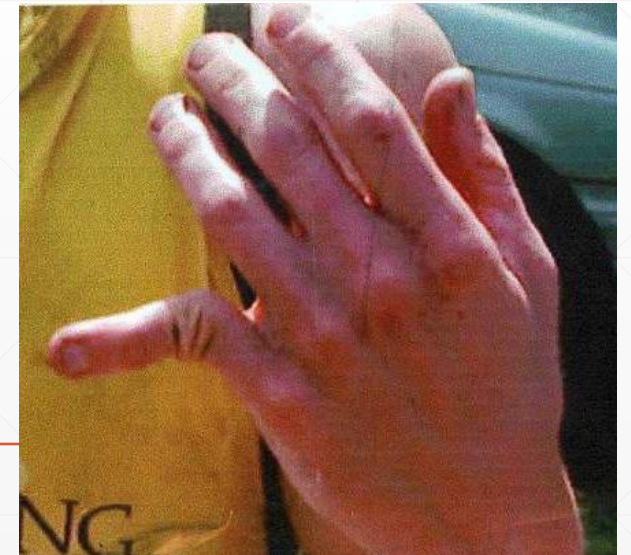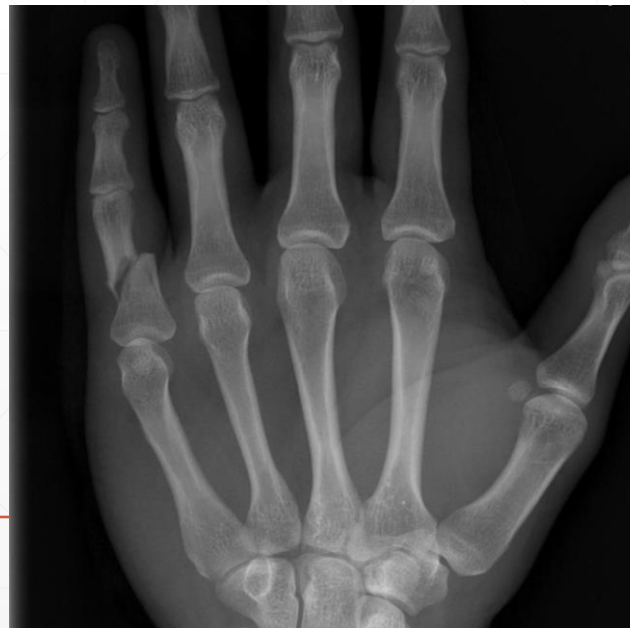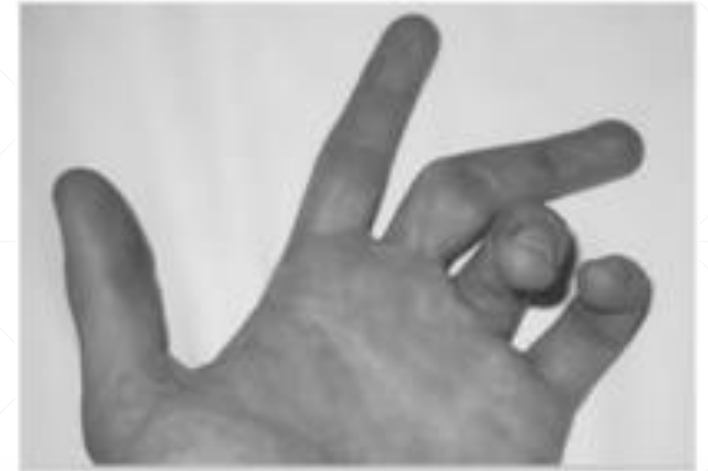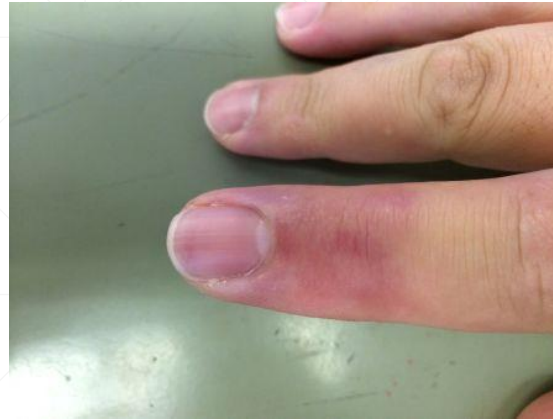Deformidades dos dedos – Boutonniere

- Flexão IFP + extensão IFD
- Rotura da banda central do extensor comum
 - Trauma
 - Artropatia inflamatória



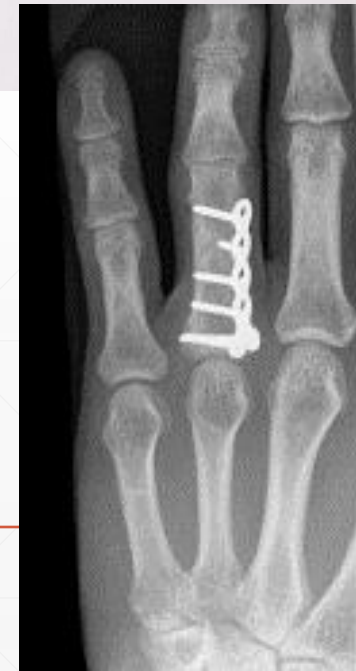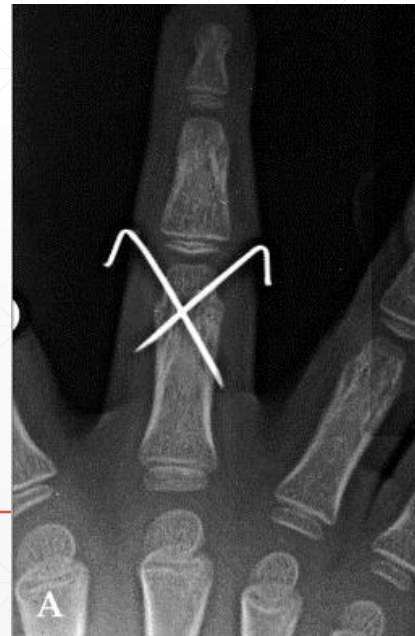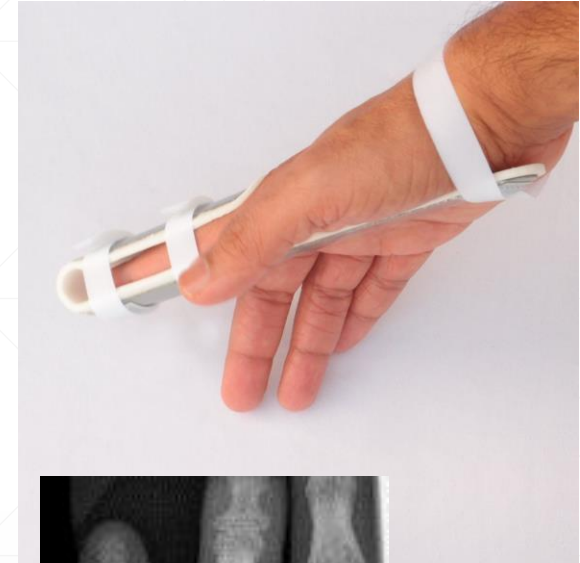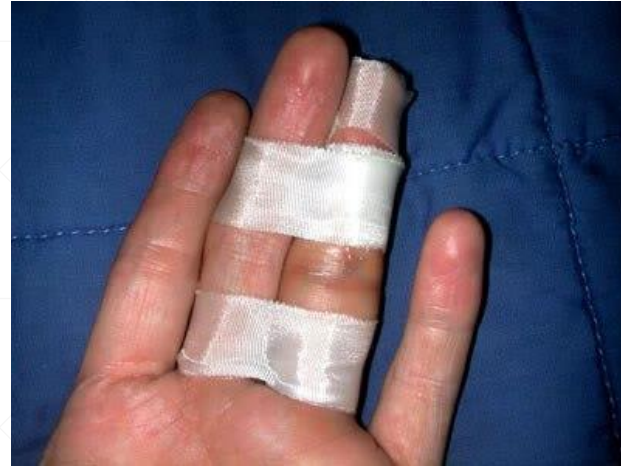Deformidades dos dedos – Fracturas e luxações

- História de trauma
 - Aumento do volume e equimose
 - Incapacidade funcional
 - Deformidade óbvia
-
- Rx habitualmente suficiente



Deformidades dos dedos – Fracturas e luxações

- Protecção e sindactilia
- \pm Redução
- Tala
- Cirurgia – diversas técnicas



Obrigado!

