

# Timpanoplastias: Análise retrospectiva de resultados

## Tympanoplasty: Restrospective review of results

Sara Ramalho • Eurico Costa • Ana Guimarães • João Pedro Leandro • Gabão Veiga

### RESUMO:

O objetivo deste trabalho é determinar os resultados de timpanoplastias realizadas a doentes com otite média crónica. O estudo baseia-se na análise retrospectiva de resultados de 201 timpanoplastias realizadas em doentes com diagnóstico de otite média crónica, operados no serviço de Otorrinolaringologia do Hospital Prof. Doutor Fernando Fonseca EPE, nos anos 2005-2010. Os doentes foram avaliados segundo o sexo, idade, antecedentes pessoais otorrinolaringológicos, tipo de perfuração, técnica cirúrgica, enxerto utilizado, audiograma pré e pós-operatório e follow-up pós-operatório. Verificou-se melhoria estrutural e funcional com encerramento de 80% das perfurações e diminuição do gap aero-ósseo (AO) médio de 4 frequências (0.5, 1, 2, 4 kHz) de 22dB no pré-operatório para 13dB no pós-operatório, com 80% dos doentes a apresentarem melhoria funcional. Estes resultados confirmam a eficácia da técnica cirúrgica.

Palavras-chave: timpanoplastia, otite média crónica, resultados

### ABSTRACT

The aim of this study is to determine the outcomes of tympanoplasty surgery carried out in patients with chronic otitis media. This study is a retrospective analysis of 201 patients who underwent tympanoplasty surgery between January 2005-December 2010 at Hospital Prof. Doutor Fernando Fonseca EPE. Subjects were evaluated for age, sex, type of perforation, surgical technique, type of graft material used, objective pre-operative and post-operative hearing scores and post-operative follow-up. Successful closure of the tympanic membrane perforation was achieved in 80% of ears. Objective hearing improvement was observed in 80% of patients with a mean 4-frequency (0.5, 1, 2 and 4 kHz) pre-operative air-bone gap of 22 dB and a mean 4-frequency post-operative of 13 dB. These results confirm the efficacy of tympanoplasty surgery.

Key-words: tympanoplasty, chronic otitis media, results

### INTRODUÇÃO

O objetivo da Timpanoplastia é a reconstrução da Membrana do Tímpano (MT) e a melhoria audiométrica. Desde a sua introdução em 1952, por Zoellner<sup>1</sup> e Wullstein<sup>2</sup>, vários materiais e métodos de colocação de enxerto foram descritos para correção dos defeitos da MT. Os enxertos mais frequentemente usados atualmente são a fascia temporalis e o pericôndrio do tragus ou da concha e, as técnicas descritas, envolvem a colocação de enxerto sobre a MT (*overlay*) ou abaixo da MT (*underlay*). Foi em 1957 que Shea<sup>4,5</sup> utilizou a técnica *underlay* pela primeira vez, a partir de um enxerto de veia. O uso de fascia autóloga como enxerto para técnica *underlay* foi inicialmente reportado por Storrs<sup>6</sup>, enquanto o pericôndrio do tragus foi usado pela primeira vez em timpanoplastia por Goodhill<sup>7</sup> em 1960. As taxas de sucesso descritas na literatura variam desde os 59% a 95% de encerramento e 77% a 97% de melhoria funcional<sup>8,10,11,12,13,14</sup>.

O objetivo deste trabalho foi avaliar os resultados anatómicos e funcionais das timpanoplastias realizadas no Hospital Prof. Doutor Fernando Fonseca.

A classificação usada foi a de M. Portmann<sup>3</sup> que divide as timpanoplastias em 3 tipos: tipo I - correção da perfuração da MT, com cadeia ossicular íntegra; tipo II - cadeia ossicular não íntegra, com correção do defeito da MT e frequente interposição de prótese ossicular de substituição parcial (PORP) entre remanescente

#### Sara Ramalho

Interna do Internato Complementar de Otorrinolaringologia do Hospital Prof. Doutor Fernando Fonseca EPE

#### Eurico Costa

Interno do Internato Complementar de Otorrinolaringologia do Hospital Prof. Doutor Fernando Fonseca EPE

#### Ana Guimarães

Assistente Hospitalar de Otorrinolaringologia do Hospital Prof. Doutor Fernando Fonseca EPE

#### João Pedro Leandro

Assistente Hospitalar Graduado de Otorrinolaringologia do Hospital Prof. Doutor Fernando Fonseca EPE

#### Gabão Veiga

Director de Serviço de Otorrinolaringologia do Hospital Prof. Doutor Fernando Fonseca EPE

#### Correspondência:

Sara Ramalho

Serviço de Otorrinolaringologia, Hospital Prof. Doutor Fernando Fonseca, Amadora-Sintra, Estrada IC-19, 2720 Amadora.

Email: sararamalho@gmail.com

Telef: 911196992

ossicular e tímpano; tipo III – cadeia ossicular não íntegra, apenas com platina do estribo presente (colocação habitual de prótese ossicular de substituição total – TORP).

## MATERIAL E MÉTODOS

Analisaram-se retrospectivamente os processos clínicos de doentes submetidos a timpanoplastia no Serviço de Otorinolaringologia (ORL) do Hospital Prof. Doutor Fernando Fonseca EPE entre Janeiro de 2005 e Dezembro de 2010. De entre as 380 cirurgias realizadas foram analisadas 266 cirurgias, tendo sido excluídas 65 por conterem registos insuficientes. Foram também excluídos deste estudo os doentes com otite média crónica (OMC) colesteatomatosa cuja cirurgia incluiu técnica aberta. Assim, reunira-se 201 ouvidos operados. Em 71 destes processos os audiogramas pré e/ou pós-operatório não estavam disponíveis pelo que a avaliação de melhoria funcional foi feita com base em 130 ouvidos operados. Foram registadas a idade, sexo, tipo de perfuração, antecedentes pessoais ORL relevantes, técnica cirúrgica (abordagem retro-auricular, transcanalar e endaural, tipo de timpanoplastia; com ou sem mastoidectomia), enxerto utilizado (colocado por técnica *underlay* em todos os casos analisados), audiograma tonal pré e pós-operatório (com cálculo do gap aéro-ósseo (AO) pré e pós-operatório, calculado pela subtração do valor do limiar tonal médio (LTM) da via aérea ao valor do LTM da via óssea medidos nas frequências 0,5, 1, 2 e 4 kHz) e *follow-up* pós-operatório com registo do sucesso/insucesso cirúrgico (encerramento total da perfuração da MT).

## RESULTADOS

Foram analisados 201 ouvidos cuja distribuição etária foi de 7-73 anos. 120/201 doentes eram mulheres e 81/201 eram homens.

O tipo de perfuração da MT foi registado como anterior (28%), posterior (26%), inferior (9%), central (30%) e sub-total (7%).

Foram registadas 185/201 timpanoplastias tipo I; 14/201 timpanoplastias tipo II e 2/201 timpanoplastias tipo III. A mastoidectomia realizou-se em 79/201 (39%) dos ouvidos. O enxerto utilizado foi o pericôndrio do tragus em 24/201 (12%) dos ouvidos operados, enquanto a fascia temporalis autóloga foi usada em 163/201 (81%) timpanoplastias. Foi utilizada ainda fascia temporalis heteróloga em 14/201 (7%) ouvidos (dos quais 7 eram cirurgias de revisão). Todas as timpanoplastias foram realizadas por técnica de colocação do enxerto *underlay* (tabela 1).

55/201 ouvidos operados apresentavam otite média crónica bilateral.

Da amostra estudada 5% dos doentes apresentavam história de rinite alérgica, 7% foram submetidos a adenoidectomia e 14% a septoplastia e/ou turbinoplastia por radiofrequência.

**TABELA 1**  
Procedimentos cirúrgicos

Tipo de timpanoplastia	tipo I – 185/201 (92%) ouvidos
	tipo II – 14/201 (7%) ouvidos
	tipo III – 2/201 (1%) ouvidos
Enxerto utilizado	Pericôndrio do tragus - 24/201 (12%) ouvidos
	fascia temporalis autóloga - 163/201 (81%) ouvidos
	fascia temporalis heteróloga - 14/201 (7%) ouvidos
Mastoidectomia	Com mastoidectomia - 79/201 (39%) ouvidos
	Sem mastoidectomia - 122/201 (61%) ouvidos

**TABELA 2**  
Resultado de encerramento de MT por tipo de perfuração

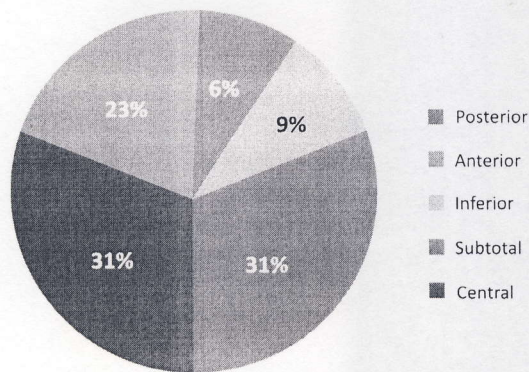
Tipo de perfuração	Nº ouvidos (MT encerrada/operados)
Anterior	37/56 (66% encerradas)
Posterior	49/52 (94% encerradas)
Inferior	15/19 (79% encerradas)
Central	50/60 (83% encerradas)
Sub-total	9/14 (64% encerradas)

Registou-se encerramento total da perfuração em 160/201 (80%) ouvidos, sendo que a percentagem de encerramento foi sobreponível quando comparada a utilização de pericôndrio do tragus (82%) e fascia temporalis autóloga (80%). Dos doentes com patologia bilateral, verificou-se encerramento da perfuração da MT em 85% dos casos (47/55). Relativamente ao tipo de perfuração pode verificar-se encerramento de 50/60 perfurações centrais, 49/52 perfurações posteriores, 37/56 perfurações anteriores, 15/19 perfurações inferiores, e 9/14 perfurações sub-totais (tabela 2). Relativamente à localização inicial da perfuração nos doentes com encerramento total (160 doentes), verificou-se que: 23% (37/160) correspondiam a perfurações anteriores, 31% (49/160) a perfurações posteriores, 9% (15/160) a perfurações inferiores, 31% (50/160) a perfurações centrais e 6% (9/160) a perfurações sub-totais (gráfico 1).

Os resultados audiométricos revelaram melhoria funcional em 80% dos casos avaliados, tendo-se verificado uma diminuição do gap AO de 22 dB em média no pré-operatório para 13 dB no pós-operatório.

## GRÁFICO 1

Localização inicial da perfuração nas Timpanoplastias com encerramento total



## DISCUSSÃO

A persistência da perfuração da MT é um resultado não desejável associado na maioria dos doentes a persistência do gap AO e a otorreia recorrente. As taxas de sucesso da literatura variam desde os 59% a 95% e 77-97% para o encerramento da perfuração e a melhoria funcional respectivamente<sup>8,10,11,12,13,14</sup>.

Apesar dos vários trabalhos de revisão publicados, não há definição de sucesso de cirurgia. Os autores definem o sucesso anatómico da cirurgia como o encerramento total da perfuração e não apenas a não rejeição do enxerto com melhoria funcional.

O Hospital Prof. Doutor Fernando Fonseca EPE é um hospital de atendimento hospitalar primário que recebe doentes de uma área geográfica envolvendo vários estratos sócio-económicos. Os nossos utentes englobam uma significativa proporção de indivíduos de um baixo estrato sócio-económico bem como de imigrantes. Estes factores são relevantes nos cuidados pré e pós-operatórios de doentes submetidos a timpanoplastias. Os doentes são referenciados frequentemente após vários anos de otorreia crónica o que se traduz em perfurações timpânicas de grandes dimensões, dificultando assim a técnica e o sucesso cirúrgico. Para além disso, o incumprimento dos cuidados pós-operatórios traduz-se num aumento da taxa de complicações pós-operatórias comprometendo assim o resultado cirúrgico. Alguns estudos evidenciam maior percentagem de insucesso cirúrgico em caso de patologia bilateral<sup>14</sup>, o que não foi objectivado neste estudo, com encerramento da perfuração da MT em 85% dos doentes com OMC bilateral. Relativamente ao tipo de enxerto usado, verificou-se uma taxa de encerramento e de melhoria funcional sobreponível com a utilização de pericôndrio do tragus ou com fascia temporalis autóloga. Não foi registada a melhoria clínica subjetiva, o que constitui um indicador importante de satisfação do doente. Estudos prospectivos deverão considerar este aspecto.

## CONCLUSÃO

O trabalho apresentado demonstra o sucesso da timpanoplastia na melhoria anatómica e funcional na maioria dos doentes operados.

### Referências bibliográficas:

1. Zoellner F. The principles of plastic surgery of the sound-conducting apparatus. *J Laryngol Otol.* 1955; 69: 657-659.
2. Wullstein HL. Funcional operations in the middle ear with split thickness skin graft. *Arch Otorhinolaryngol.* 1952; 161: 422-435.
3. Portmann M, Portmann D. The techniques of tympanomastoidectomy. *Otolaryngol Clin North Am.* 1989 Feb; 22 (1): 29-40.
4. Shea JJ Jr. Vein graft closure of eardrum perforations. *Laryngol Otol.* 1960; 74: 358.
5. Shea JJ Jr, Austin DF. A new system of tympanoplasty using vein graft. *Laryngoscope.* 1961 Jun; 71:596-611.
6. Storrs LA. Myringoplasty with the use of fascia grafts. *Arch Otolaryngol Head Neck Surg.* 1961; 74: 45.
7. Goodhill V, Harris I, Brockman SJ. Tympanoplasty with perichondrial graft. *Arch Otolaryngol Head Neck Surg.* 1964; 79: 131.
8. Demirpehlivan IA et al.. Comparison of different tympanic membrane reconstruction techniques in type I tympanoplasty. *Eur Arch Otorhinolaryngol.* 2011 Mar; 268 (3): 471-4.
9. Mishiro Y et al.. Long-term outcomes after tympanoplasty with and without mastoidectomy for perforated chronic otitis media. *Eur Arch Otorhinolaryngol.* 2009 Jun; 266 (6): 819-22.
10. Lesinskas E, Stankeviciute V. Results of revision tympanoplasty for chronic non-cholesteatomatous otitis media. *Auris Nasus Larynx.* 2011 Apr; 38 (2): 196-202.
11. Ribeiro JC et al.. Tympanoplasty in children: A review of 91 cases. *Auris Nasus Larynx.* 2011 Feb; 38 (1): 21-5.
12. Tringali S, Dubreuil C, Bordure P. Tympanic membrane perforation and tympanoplasty. *Ann Otolaryngol Cervicofac.* Nov 2008; 125 (5): 261-72.
13. Olusesi AD, Opaluwah E, Hassan SB. Subjective and objective outcomes of tympanoplasty surgery at National Hospital Abuja, Nigeria 2005-2009. *Eur Arch Otorhinolaryngol.* 2011; 268: 367-372.
14. Merenda D, Koike K, Shafiei M, Ramadan H. Tympanometric volume: a predictor of success of tympanoplasty in children. *Otolaryngol Head Neck Surg.* 2007; 136 (2): 189-192.