

# ANEMIA GRAVE COMO APRESENTAÇÃO DE LINFOMA T ANGIOIMUNOBLÁSTICO UM CASO CLÍNICO

Almeida, MM, Barra, A, Gouveia, S, Magalhães, D, Teodoro, C, Fernandes, A, Cardoso, T, Ferreira, R, Mendes, DS  
Serviço de Sane e Medicina Transfusional – Hospital Prof. Doutor Fernando da Fonseca, EPE

## INTRODUÇÃO

linfoma T Angioimunoblástico é uma entidade rara, que representa 1 a 2% dos linfomas não Hodgkin, com envolvimento sistémico associado a fenómenos auto-imunes.<sup>1,2</sup> Caracteriza-se por um comportamento agressivo e clinicamente por uma apresentação súbita de sintomas constitucionais, adenomegalias generalizadas, hepatoesplenomegália, anemia e hipergamaglobulinemia.<sup>2</sup>

## OBJECTIVOS

Partilhar apresentação de um caso clínico de Linfoma T Angioimunoblástico, que teve como forma de apresentação uma anemia grave, e suas particularidades transfusionais.

## MATERIAL E MÉTODOS

Observação, exame objectivo e recolha de história clínica junto da doente. Consulta de registos clínicos no programa Sorian e recolha de dados analíticos relevantes nos programas WebAppolo, ASIS e registos de estudos pré-transfusionais realizados no SSMT. Recolha de dados, telefonicamente, junto do IPST, relativamente aos estudos pré-transfusionais realizados no mesmo.

## RESULTADOS

Doente do sexo feminino, 72 anos, autónoma, sem antecedentes transfusionais, apresentava em consulta de ambulatório queixas de dor abdominal difusa, com três dias de evolução, sem alterações do trânsito intestinal. Exame objectivo sem alterações relevantes. Analiticamente apresentava Hb 11.1 g/dL. Realizou TC abdominal que mostrou “expressão quística parapiélica bilateral, adenomegalias ileo-pélvicas, pequenas adenopatias periaórticas e densificação retroperitoneal”.

Duas semanas mais tarde inicia quadro de cansaço para pequenos esforços, associado a anorexia, perda de peso e palidez cutânea, pelo que recorre ao Serviço de Urgência. Apresentava-se hemodinamicamente estável, pálida, com sudorese, apirética, polipneica. Sat O<sub>2</sub>-97% com 2L/min de O<sub>2</sub>. Ligeira dor à palpação abdominal nos quadrantes inferiores, sem defesa. Analiticamente: Hb 3.1 g/dL normocítica/normocrómica. Não reunia critérios de anemia hemolítica.

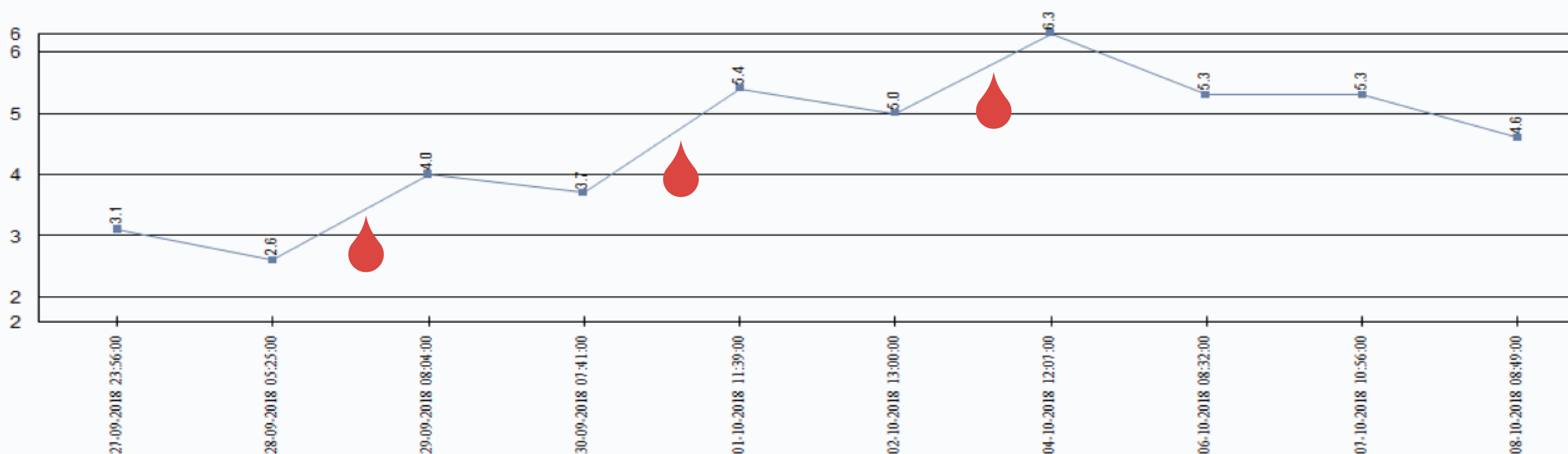
Foram requisitadas duas Unidades (U) de Concentrado Eritrocitário (CE). No estudo pré-transfusional, método em gel, encontrou-se: PAI positiva – Poliaglutinação (3+) tanto em meio de LISS/Coombs como enzimático. TAD positivo (Poliespecífico 4+; Monoespecíficos - IgG 4+; IgM 3+; C3c 3+; C3d 4+; Título de IgG 1:100); Provas de compatibilidade (PC), com várias unidades de CE, positivas (de pelo menos 2+) . Foi decidido protelar a transfusão por estabilidade hemodinâmica da doente.

No dia seguinte por valor de Hb 2.6g/dL e agravamento do estado clínico, realizou, após administração de Hidrocortisona 200 mg e Clemastina 2mg, transfusão de 1 U de CE compatibilizada no IPST (PC positiva 1+, método em tubo). A transfusão decorreu sem intercorrências, no controlo pós-transfusional (CPT) - Hb 4.0g/dL, com melhoria franca da sintomatologia.

Inicia corticoterapia (Prednisolona 1 mg/Kg/dia).

Foi de novo transfundida dois dias mais tarde, Hb 3,7 g/dL, tendo sido enviada Unidade do (1U CE - IPST - PC negativa) . Não se registaram intercorrências, CPT - Hb 5.4g/dL.

Após 8 dias de Internamento, e a realização de diversos MCDTs foi diagnosticado um Linfoma T Angioimunoblástico.



Hemoglobina (11.5 - 16.5 )g/dL

## CONCLUSÃO

O Linfoma T Angioimunoblástico pode apresentar-se com um quadro clínico inicial de anemia grave, de instalação rápida, que pelas suas características imunológicas, pode obrigar ao adiamento da transfusão.

### Bibliografia:

1- Zão, I., Dias, M., Castro, M., Coutinho, R., Cabral, R., Regadas, L., Casais, C., Xavier, L., Gonçalves, C., Mota, A., Pinho, L., Coutinho, J., . Manifestações auto-imunes do linfoma T angioimunoblástico . , 2017, Reunião Anual SPH, PO47  
2- Xu, B., Liu, P., No Survival Improvement for Patients with Angioimmunoblastic T-Cell Lymphoma over the Past Two Decades: A Population-Based Study of 1207 Cases, 2014, PLOS ONE, Volume 9, Issue 3; e92585