

Cateterização Simultânea das Artérias Coronárias no Tratamento das Oclusões Crônicas Totais [52]

PEDRO FARTO E ABREU, JOSÉ LOUREIRO, BOBAN THOMAS, RAFAEL FERREIRA
Serviço de Cardiologia, Hospital Fernando Fonseca, Amadora, Portugal

Rev Port Cardiol 2002;21 (6): 747-756

RESUMO

As oclusões crônicas totais apresentam-se como um grande desafio para os cardiologistas de intervenção, sendo o seu tratamento geralmente acompanhado de um aumento das complicações.

É apresentado um argumento para a utilização da cateterização simultânea das artérias coronárias para a melhoria das características da lesão e otimização dos resultados. Oito doentes com oclusões crônicas totais foram revascularizados percutaneamente utilizando esta técnica com sucesso imediato e ausência de complicações em todos eles.

Palavras-Chave

Angioplastia; Stents; Oclusões totais

ABSTRACT

Bilateral Coronary Angiography in the Treatment of Chronic Total Occlusions

Chronic total occlusions present technical challenges to the interventional cardiologist, and are accompanied by an increased propensity for complications. We present an argument for the routine use of simultaneous bilateral coronary angiography to help define the lesion and optimize the therapeutic approach. Eight selected cases of CTO were revascularized using this technique resulting in immediate procedural success, devoid of complications, in all cases.

Key words

Angioplasty, Stents, Total occlusions

INTRODUÇÃO

Anatomicamente formada por uma placa extensa fibrosada e calcificada, dependente da sua duração, as oclusões crônicas totais, apresentam dificuldades técnicas que geralmente não são encontradas nas lesões mais recentes. Nestas circunstâncias uma maior taxa de complicações durante o procedimento e piores resultados à distância podem ser esperados.

Torna-se importante também, definir a indicação para a recanalização de uma oclusão crônica total, uma vez que, estudos recentes mostram uma perda importante da existência da circulação colateral após a recanalização bem sucedida de uma oclusão crônica total. Este fenómeno pode, por isso, traduzir-se numa menor proteção para futuros eventos isquémicos.

INTRODUCTION

Anatomically comprised of a high plaque burden fortified by age-related fibrosis and calcification, chronic total occlusions (CTOs) present technical difficulties not encountered with acute lesions. Consequently, a higher rate of procedural complications and a higher long-term failure rate can be predicted. It is also important to define the indication for recanalizing a CTO, in the light of recent work that has shown that a considerable fraction of basal collateral flow is lost along with recruitable collateral flow, after recanalization of a CTO. This may translate into a loss of protection from future ischemic events⁽¹⁾, in the territory supplied by collateral flow, if there is reocclusion in the same segment.

Balloon angioplasty of CTOs results in a relatively low angiographic success and a high

cos agudos⁽¹⁾, no território irrigado pela circulação colateral, se se verificar oclusão posterior do mesmo segmento.

A angioplastia de balão de uma oclusão crónica total, tem em regra um baixo sucesso angiográfico e uma elevada taxa de restenose^(2,3). Os resultados recentemente publicados do TOTAL trial, usando um guia laser não foram promissores⁽⁴⁾, inclusive com o guia laser a não demonstrar superioridade na abordagem das lesões quando comparado com o guia mecânico. A taxa de eventos cardíacos foi, neste estudo, de 60%, confirmando assim também as dificuldades após a intervenção coronária percutânea neste grupo de doentes. Tal como para a abordagem das lesões mais recentes, os *stents*, parecem representar uma melhor opção de tratamento⁽⁵⁻⁷⁾, muito embora o tipo de *stent* e o número de vasos envolvidos influenciem também o prognóstico⁽⁸⁾.

Uma abordagem otimizada para as oclusões crónicas totais pressupõe uma correcta definição da localização e comprimento da oclusão. A definição anatómica dos segmentos proximal e distal ao segmento ocluído, pode ajudar na escolha dos fios guia, tipo de balão e *stents* a utilizar e ainda na detecção de eventuais complicações durante o procedimento.

Enquanto que a angiografia coronária convencional pode definir com exactidão o segmento proximal à oclusão, a natureza exacta da oclusão e o seu segmento distal, só podem ser diagnosticados através do eventual enchimento retrógrado visualizado pela injeção de contraste na artéria coronária contralateral.

No entanto, a simultânea, (ou melhor, a praticamente simultânea) injeção de contraste em ambas as artérias coronárias, pode definir assim, com total exactidão, os segmentos proximal e distal à oclusão, sendo o comprimento desta calculado através da distância que medeia entre eles⁽⁹⁾. Teoricamente, esta técnica aumenta a capacidade de avaliação visual da lesão e das suas características, permitindo assim o estabelecimento da melhor abordagem terapêutica.

Nós apresentamos a nossa experiência com oito casos para a demonstração da utilidade deste procedimento para o tratamento das oclusões crónicas totais.

MÉTODOS

Após a ventriculografia esquerda, é realizada a coronariografia selectiva, e a presença de uma oclusão total crónica irá ser baseada na história clínica, presença de colaterais e

restenosis rate^(2,3). The results of the recently published TOTAL trial using a laser guidewire have not been promising either⁽⁴⁾, with the laser guidewire not demonstrating superiority in its ability to cross a lesion, compared to a mechanical guidewire. The major adverse cardiac event-rate was 60% in this study, which also confirms the difficulties after PCI in these patients. Analogous to the situation with acute lesions, stents are purported to represent a better therapeutic option⁽⁵⁻⁷⁾, with stent design and the number of diseased vessels influencing outcome⁽⁸⁾.

The optimal approach for a CTO requires optimal definition of the length and the site of the lesion. The anatomical definition of the segments proximal and distal to the occluded segment can guide the choice of guidewires and stent and balloon types and also help in the detection of procedural complications. While conventional coronary angiography can define the proximal segment clearly, the exact nature of the CTO and the segment distal to it can only be inferred from the retrograde filling after injection of the contralateral artery. However, simultaneous (or near simultaneous) injection of both coronary arteries defines both proximal and distal segments clearly with the CTO representing the filling defect in between⁽⁹⁾. Theoretically this should enhance visual evaluation of the lesion and help in defining the optimal approach. We present our experience with 8 cases to demonstrate the utility of this approach for CTO.

METHODS

After left ventriculography, coronary angiography was performed and the presence of a CTO was defined based on clinical history, the presence of collaterals and retrograde filling from the contralateral coronary artery. If retrograde filling of a CTO could be clearly demonstrated, then contralateral femoral arterial access was achieved. The coronary artery without the CTO was then catheterized and contrast was injected to delineate the artery and the retrograde flow of contrast into the contralateral coronary artery with the CTO. As contrast filled the distal end of the occlusion defining the distal segment after the CTO, the proximal segment in front of the CTO was delineated by an injection of contrast in the ipsilateral artery. The proximal and distal segments were therefore defined clearly by contrast me-

enchimento retrógrado através da artéria contralateral. Se o enchimento retrógrado for claramente evidenciado, de seguida será puncionada a artéria femoral contralateral. A artéria coronária não ocluída é cateterizada selectivamente e é realizada uma injeção de contraste de forma a delinear o enchimento retrógrado na artéria contralateral. Na altura em que o contraste atinge o segmento distal da artéria ocluída, realiza-se de seguida uma injeção na artéria ipsilateral. Nestas circunstâncias, torna-se possível obter com exactidão, quer o segmento proximal e distal, bem como o comprimento da oclusão, e adivinhar o trajecto mais ou menos exacto para o fio guia que será utilizado para abordar o segmento proximal da artéria ocluída. Após a passagem do guia através do coto da artéria ocluída, realizam-se de novo injeções «simultâneas», em ambas as artérias de forma a confirmar o trajecto correcto ou não do guia através do segmento ocluído.

Se houver essa confirmação realizar-se-á uma primeira dilatação com balão, à qual se seguirá posteriormente a colocação de um *stent* em todos os casos.

Utilizou-se quantificação angiográfica para definir correctamente, quer o comprimento da lesão, quer o diametro do vaso antes e após a implantação do *stent*.

dium, providing a reference frame that allowed an estimate of the length of the lesion and a possible pathway for the guidewire. After guidewire placement in the lesion, simultaneous injections were again carried out to determine the exact location of the tip and course of the wire in relation to the distal lumen and the CTO. If the guidewire was determined to be in the correct location, then a balloon inflation was performed, followed by contrast injections simultaneously to determine the result, followed by stent implantation in all cases. Quantitative coronary angiography (QCA) was used to measure the length of the lesion and the final lumen diameter after stent implantation. Standard post-stenting anticoagulation protocols were followed. Follow-up was done at 30 days and at 6 months to determine the presence of symptoms or inducible ischemia using provocative stress testing (echo, perfusion scintigraphy or exercise treadmill testing).

RESULTS

Angiographic success was achieved in all lesions in this series using the methods described above. Cases where the distal tip of the guidewire was outside the lesion in a false lumen

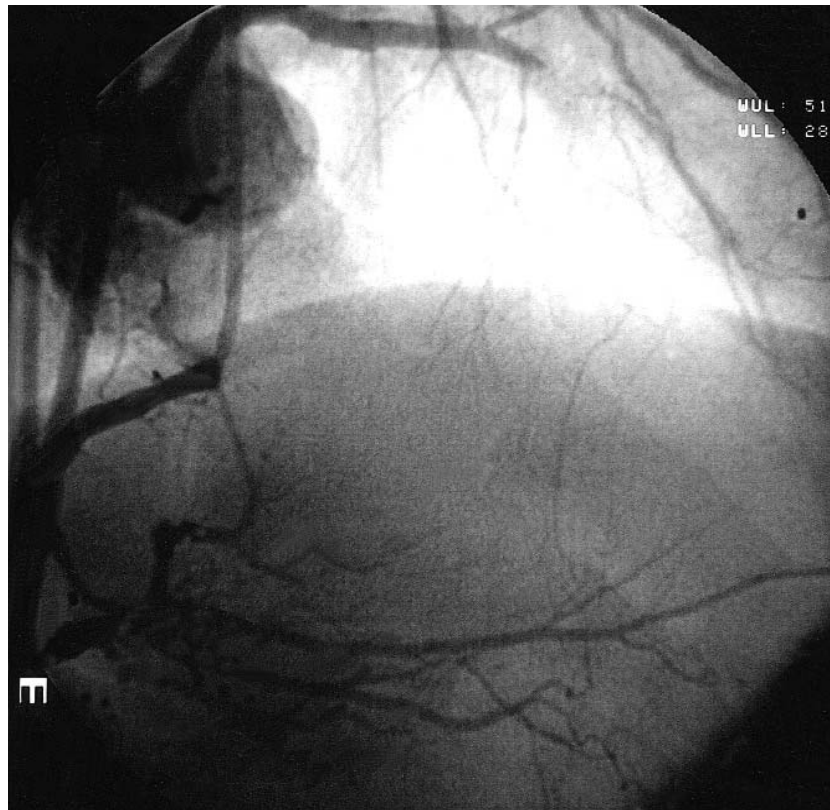


Fig. 1 Oclusão total crónica (OTC) da Descendente anterior (DA), claramente delimitada através de injeções simultâneas de contraste nas artérias coronárias. O segmento distal é visualizado através do enchimento retrógrado pela Coronária direita (CD).

Fig. 1 A CTO in the left anterior descending (LAD) artery is clearly delineated by simultaneous coronary injections. The distal segment is clearly seen by retrograde filling from the RCA.

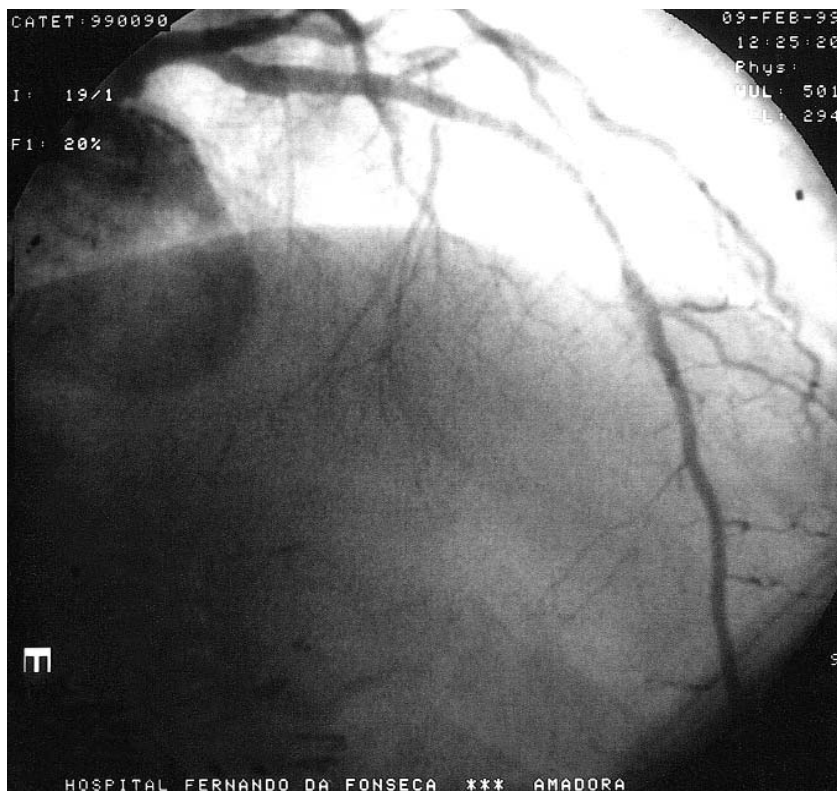
Fig. 2 A ponta do fio-guia é claramente visível no segmento distal da DA, preenchido pelo fluxo retrógrado de contraste proveniente da CD.

Fig. 2 The tip of the guidewire is clearly seen in the distal segment of the LAD filled by retrograde flow of contrast from the RCA.

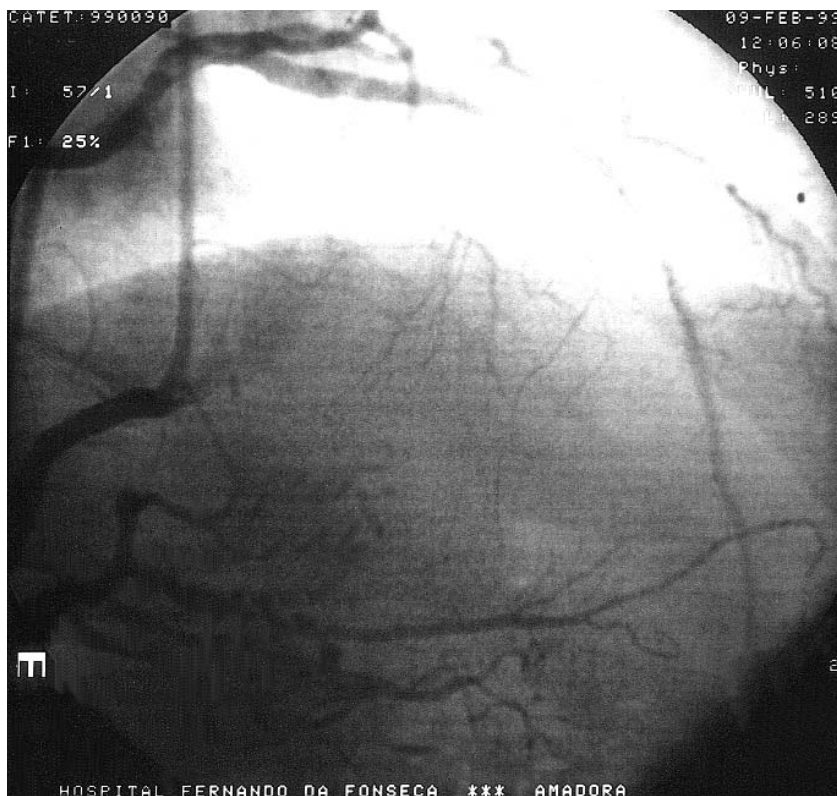

Fig. 3 Resultado final após PTCA e colocação de stent da DA.

Fig. 3 Final result after PTCA and stent placement in the LAD.



Foram utilizados protocolos *standard* de antiagregação/anticoagulação após intervenção coronária percutânea.

were defined by injections as described above. No patient developed acute myocardial infarction, angina or any other complications within

Realizou-se seguimento clínico de todos os doentes aos trinta dias, e aos seis meses, com o objectivo de avaliar a presença de sintomas ou de isquémia inductível, com prova de esforço ou eco de sobrecarga ou ainda cintigrafia de perfusão miocárdica.

RESULTADOS

Obteve-se sucesso angiográfico em todos os doentes seguindo a metodologia descrita. Nos casos em que o fio guia seguia por um trajecto fora do verdadeiro lúmen, a injeção contralateral permitiu identificá-los.

Não houve complicações com o procedimento.

O tipo de lesão, suas características e os detalhes técnicos estão descritos no *Quadro I*.

Nenhum doente teve angina ou qualquer evento aos trinta dias, e num período de *follow-up* médio de de 10,6 meses (3,5-23), não se verificou angina ou isquemia inductível em sete doentes. Um doente teve angina e restenose de uma oclusão crónica total da artéria circunflexa, tendo sido submetido com sucesso a re-angioplastia.

DISCUSSÃO

Num estudo recentemente publicado que avaliava os factores determinantes do sucesso primário e a longo prazo da angioplastia das

30 days of the procedure. The type of lesion, characteristics and technical details are presented in *Table 1*. Follow-up (mean 10.6 months, range 3.5-23 months) revealed absence of symptoms and of inducible ischemia in seven patients. One patient had restenosis of stents placed and underwent repeat PTCA in the LCx artery three months after the first PCI.

DISCUSSION

In a recently published work on the determinants of primary success and long-term clinical outcome after PCI for CTOs, the procedural success rate was noted to have improved in the series under review to only 70%, demonstrating the difficulties in the percutaneous treatment of such lesions⁽¹⁰⁾. Such results have prompted the search for new interventional devices (e.g. laser guidewires) and techniques (e.g. plaque debulking, activated guidewire angioplasty, vibrational angioplasty)⁽¹¹⁻¹³⁾ for improved success. As softer and more flexible guidewires are developed to cross these rather recalcitrant lesions, the possibility of following the path of least resistance, leading to the creation of false lumens and associated complications, is increased. Furthermore, the use of newer devices entails added cost and time spent on the learning curve. Taking these factors into account we started routinely perfor-

Tabela 1

Características dos doentes, procedimentos e follow-up

Caso	Idade	História clínica	Cateterismo		Intervenção	Stents	
			DA	CX			CD
1	51	Enfarte inferior antigo	50%	70%	Coto afilado excêntrico proximal – comprimento da OTC: 21 mm	Shinobi NIR (CD)	
2	64	EAM em 1998	OTC de 16 mm, coto proximal rombo	Normal	Normal	Shinobi Jomed 2.5/16 mm	
3	36	Fumador Angina instável	OTC de 23 mm, coto proximal rombo	Normal	Lesão extensa do segmento médio	Cross-It AVE 3.0/18 mm NIR Royal 3.0/9 (DA)	
4	63	Angina estável	Normal	OTC, de 25 mm, proximal, excêntrica coto em espiral	Normal	Cross-It AVE 2.5/18 mm (2)	
5	72	Angina instável	OTC, coto abrupto 15 mm	99%	Normal	Shinobi (sem sucesso) Hi-torque	Mini-Crown 2.5/15 mm
6	52	EAM com 12/99 Enzimologia positiva	OTC coto afilado 15 mm	OM 80%	50%	Cross-It	Dissecção pós PTCA AVE 2.5/12 mm AVE 3.0/18 mm AVE 3.0/12 mm
7	57	Angina estável durante 3 anos. Admitido por angina instável	OTC, coto afilado excêntrico, 16 mm	90%	70%	Cross-It (sem sucesso) Hi-torque	NIR 2.5/16 mm (DA)
8	56	Angina estável PTCA CD	70%	OTC, rombo 24 mm	90%	Hi-torque, Cross-It no falso lúmen	AVE 2.5/18 mm AVE 2.5/24 mm AVE 3.5/12 mm (CD) NIR Royal 3.0/9 mm (DA)

Table 1

Patient characteristics, procedure and follow-up

Case	Age	History				Intervention Wire	Stents
			LAD	Cath LCx	RCA		
1	51	Old inferior wall MI	50%	70%	Tapering eccentric stump proximally – CTO length 21 mm	Shinobi	NIR (RCA)
2	64	AMI 1998	CTO of 16 mm with a blunt proximal stump	Normal	Normal	Shinobi	Jomed 2.5/16
3	36	Smoker Unstable angina	CTO, blunt stump proximally 23 mm	Normal	Extensive lesion in middle segment	Cross-It	AVE 3.0/18 NIR Royal 3.0/9 (LAD)
4	63	Stable angina	Normal	CTO, eccentric spiral, stump, proximally 25 mm	Normal	Cross-It	AVE 2.5/18 (2)
5	72	Unstable angina	CTO, Abrupt stump 24 mm	99%	Normal	Shinobi (unsuccessful) Hi-Torque	MiniCrown 2.5/15
6	52	AMI 12/99	CTO, tapering stump 15 mm	OM 80%	50%	Cross-It	Dissection post-PTCA AVE 2.5/12 AVE 3.0/18
7	57	Stable angina of 3 years duration, admitted with unstable angina	CTO, eccentric tapering 16 mm	90%	70%	Cross-It (unsuccessful) Hi-Torque	AVE 3.0/12 NIR 2.5/16 (LAD)
8	56	Stable angina PTCA RCA	70%	CTO, blunt 24 mm	90%	Hi-Torque, Cross-It in false lumen	AVE 2.5/18 AVE 2.5/24 AVE 3.5/12 (RCA) NIR Royal 3.0/9 (LAD)

oclusões crônicas totais, a taxa de sucesso primário situava-se próxima dos 70 %, demonstrando as dificuldades do tratamento percutâneo deste tipo de lesões⁽¹⁰⁾. Tais resultados levaram a que se procurassem novos *devices*,

realizando injeções bilaterais coronárias antes de atravessar a lesão, se indicado, após a lesão ter sido atravessada, e após a inflação do balão. Isto foi para otimizar nosso sucesso imediato e para diminuir a possibilidade de complica-

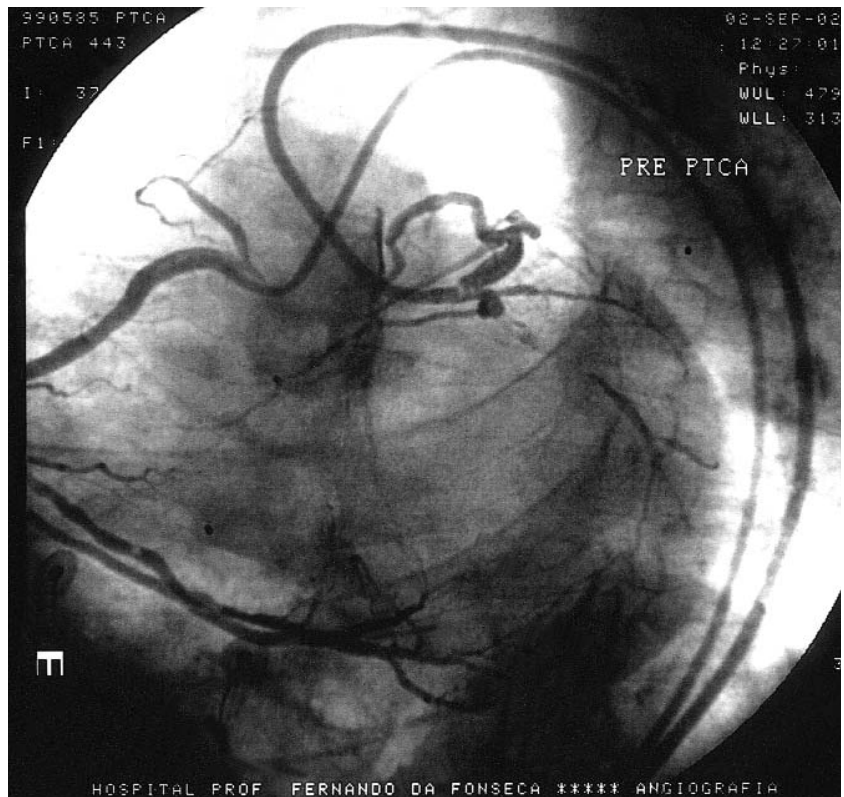


Fig. 4 Projecção spider demonstrando OTC da Cx.

Fig. 4 Spider view demonstrating CTO in the left circumflex (LCx) artery.

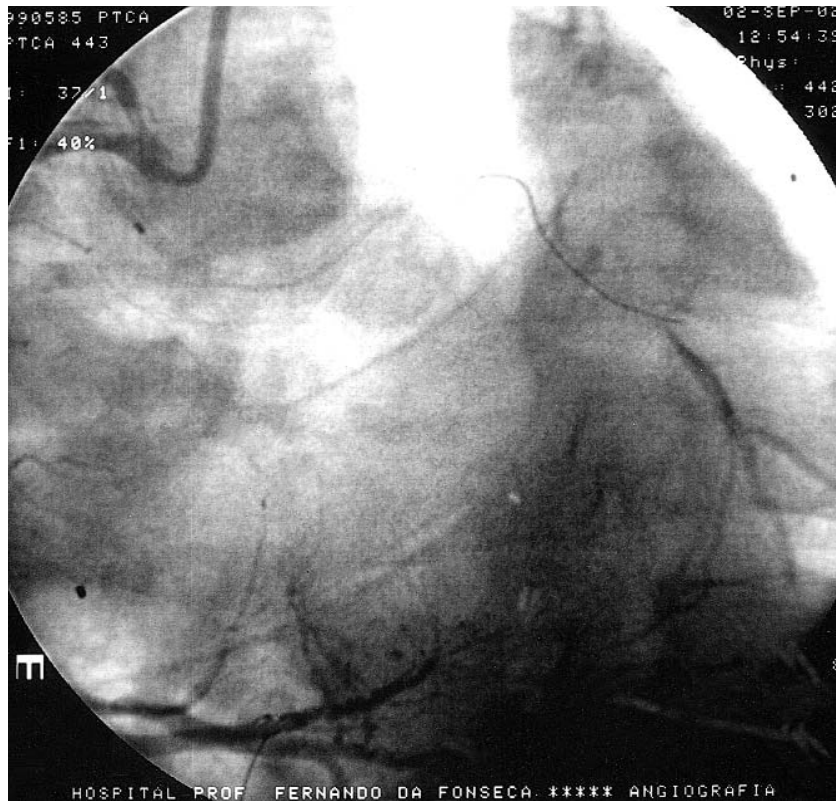

Fig. 5 Injeção contralateral revelando fio-guia fora do verdadeiro lúmen da Cx.

Fig. 5 Contralateral injection demonstrates guidewire outside the true lumen of the LCx.

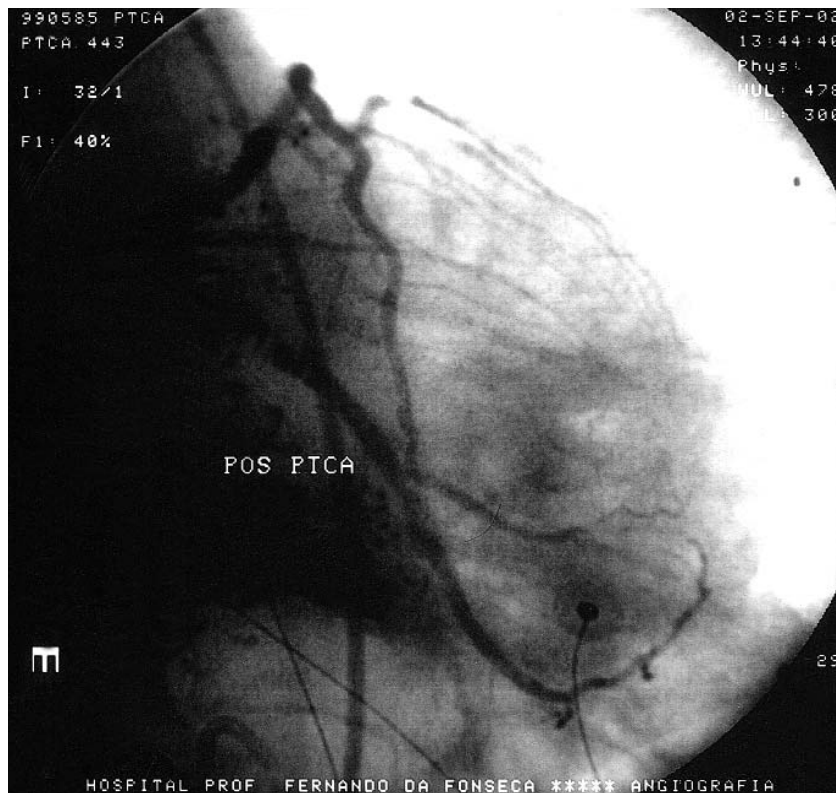


Fig. 6 Resultado final na Cx, após PTCA com stent.

Fig. 6 Final result in the LCx after PTCA and stenting.

(laser), fios guia e outras técnicas de extracção da placa, angioplastia com guias activados e rotacional, na tentativa de melhorar o sucesso

tions, particularly coronary perforation and cardiac tamponade (as our group works in a facility without on-site cardiac surgical facili-

deste procedimento⁽¹¹⁻¹³⁾. Com o desenvolvimento da nova tecnologia nos fios guia, que os tornassem capazes de mais facilmente atravessarem este tipo de lesões, também a possibilidade de eles seguirem falsos trajectos de menor resistência com a subsequente criação de falsos lúmens e complicações associadas, aumentou.

Por outro lado, muitos dos novos *devices* são muito dispendiosos e obrigam a uma considerável curva e aprendizagem.

Nestas circunstâncias, nós começámos a utilizar, por rotina, a técnica da injeção coronária bilateral antes da abordagem das oclusões crónicas totais com as características acima descritas e com indicação para tratamento. Com isso tentámos melhorar os nossos resultados imediatos e diminuir a possibilidade de complicações, nomeadamente de perfurações coronárias e tamponamento cardíaco, uma vez que não temos Serviço de Cirurgia Cardíaca no nosso hospital.

A utilização de aciximab neste grupo de doentes também poderá ser questionada, especialmente na ausência de trombos intracoronários. No entanto, a nossa decisão quanto à utilização deste fármaco, foi determinada pelos múltiplos estudos já publicados que mostram a melhoria dos resultados à distância com a utilização concomitante de abciximab e *stents* na intervenção coronária percutânea.

Além disso, também resultados recentes mostram a presença de disfunção microvascular mesmo após a intervenção coronária percutânea bem sucedida, em doentes com oclusões crónicas totais⁽¹⁴⁾. A razão para esta disfunção é assunto de debate, mas uma das razões para o benefício observado com os inibidores dos receptores das glicoproteínas IIb-IIIa, na cardiologia de intervenção é um efeito de classe na disfunção microvascular, se bem que mais definido quando se encontra um trombo agudo, como no enfarte agudo do miocárdio.

A nossa curta experiência com este número de casos revelou-se exequível, mostrando uma percentagem elevada de sucesso e ausência de complicações com uma técnica que está facilmente disponível, e que não requer nenhum equipamento especial.

Nós sentimo-nos muito mais confiantes na abordagem de uma oclusão coronária crónica total, mesmo aparentemente difícil, se tivermos uma clara perspectiva visual da sua localização anatómica e do verdadeiro segmento distal da lesão. Os casos em que o fio guia se encon-

ties). The use of abciximab in these patients can be questioned, especially in the absence of thrombus. However, our decision to use this agent was determined by the published results of various studies showing improved procedural outcomes when these agents have been used concomitantly with stents in PCIs⁽¹⁴⁾. Moreover, a recent report highlighted the presence of microvascular dysfunction even after successful PCI in patients with CTOs⁽¹⁵⁾. The reason for this dysfunction is the subject of debate, but one of the reasons for the benefit of glycoprotein IIb/IIIa inhibitors in interventional cardiology is presumed to be a class effect on microvascular dysfunction, albeit in the presence of high burden of acute thrombus as in acute myocardial infarction.

Our experience with these relatively few cases demonstrates the utility and lack of serious complications of a technique that is readily available and does not require special equipment. We feel more confident in persisting with attempts to cross a difficult CTO with a wire if we have a clear visual perspective of the anatomical site of the distal end of the lesion. The cases with wires in the false lumen were immediately identified allowing us to act upon the situation quickly. While conventional injections may demonstrate the same problem, we believe that valuable time is gained when two catheters are in place allowing us to inject either coronary artery or both as desired. As the length of the lesion also determines the rate of procedural success and subsequent restenosis, definition of the total length and course of the lesion is possible prior to an attempt to recanalize it. We also believe that the potential advantages far outweighs the relative discomfort associated with contralateral femoral puncture. Based on these cases we make an argument for a consideration for the use of this method in the treatment of CTO, which can be performed in virtually any catheterization laboratory.

LIMITATIONS

The number of cases described here is small and it is difficult to recommend the routine use of this technique for all cases of CTO. Although the concept presented here is not original, our intention was to reiterate that, in the pursuit of newer and more expensive technologies to treat CTO⁽¹⁶⁾, older and complementary approaches like the one described here should not be forgotten.

trava no falso lúmen foram imediatamente identificados e isso permitiu-nos reconduzir a nossa estratégia.

Tal como o comprimento da lesão determina a taxa de sucesso e subsequente taxa de restenose, a definição correcta do mesmo e do trajecto da oclusão torna-se possível antes da abordagem da oclusão total.

Nós também pensamos que as potenciais vantagens desta técnica se sobrepõe ao eventual desconforto da abordagem da artéria femoral contralateral.

Baseados na nossa experiência, pequena mas bem sucedida, nós avançamos um argumento para a consideração do uso deste método no tratamento das oclusões crónicas totais, uma vez que ele pode ser realizado em qualquer laboratório de cateterismos.

LIMITAÇÕES

O número de casos descrito é reduzido, e portanto é difícil recomendar a utilização de rotina desta técnica para todos os casos de oclusões crónicas totais.

Embora o conceito aqui apresentado não seja original, a nossa intenção é reiterar que numa altura em que novas e mais dispendiosas tecnologias para este tipo de lesões estão desenvolvidas, métodos mais antigos e complementares, como o apresentado, não deverão também ser esquecidos.

Pedido de separatas para:

Address for reprints:

PEDRO FARTO E ABREU

Serviço de Cardiologia

Hospital Fernando Fonseca

IC 19

2720-276 AMADORA

BIBLIOGRAFIA / REFERENCES

1. Werner GS, Richartz BM, Gastmann O, Ferrari M, Figulla HR. Immediate changes of collateral function after successful recanalization of chronic total coronary occlusions. *Circulation* 2000;102:2959-65.
2. Ivanhoe RJ, Weintraub WS, Douglas JS, et al. Percutaneous transluminal coronary angioplasty of chronic total occlusions. Primary success, restenosis and long-term clinical follow-up. *Circulation* 1992;85:106-15.
3. Ruocco NA, Ring ME, Holubkov R, Jacobs AK, Detre KM, Faxon DP, and the Co-Investigators of the National Heart Lung and Blood Institute Percutaneous Coronary Angioplasty Registry. Results of the Coronary Angioplasty of chronic total occlusions (the National Heart, Lung and Blood Institute 1985-1986 Percutaneous Transluminal Angioplasty Registry) *Am J Cardiol* 1992;69:69-76.
4. Serruys PW, Hamburger JN, Koolen JJ, et al. Total occlusion trial with angioplasty using laser guidewire. The TOTAL trial. *Eur Heart J* 2000;21:1797-805.
5. Suttorp MJ, Mast EG, Thijs Plokker HW, Kelder JC, Ernst SMPG, Bal ET. Primary coronary stenting after successful balloon angioplasty of chronic total occlusions: a single-center experience. *Am Heart J* 1998;135:318-22.
6. Hoher M, Wohrle J, Grebe OC, et al. A randomized trial of elective stenting after balloon recanalization of chronic total occlusions. *J Am Coll Cardiol* 1999;34:722-9.
7. Sievert H, Rohde S, Utech A, et al. Stent or angioplasty after recanalization of chronic coronary occlusions? (The SA-RECCO Trial). *Am J Cardiol* 1999;84:386-90.
8. Escaned J, Cortes J, Alcocer MA, et al. Long-term angiographic results of stenting in chronic total occlusions: influence of stent design and vessel size. *Am Heart J* 1999;138:675-80.
9. Singh M, Bell MR, Berger PB, Holmes DR Jr. Utility of bilateral coronary injections during complex coronary angioplasty. *J Invasive Cardiol* 1999;11:70-4.
10. Noguchi T, Miyazaki MD, Morii I, Daikoku S, Goto Y, Nonogi H. Percutaneous transluminal coronary angioplasty of chronic total occlusions. Determinants of primary success and long-term clinical outcome. *Catheter Cardiovasc Interv* 2000;49:258-64.
11. Gruberg L, Mehran R, Dangas G, et al. Effect of plaque debulking and stenting on short- and long-term outcomes after revascularization of chronic total occlusions. *J Am Coll Cardiol* 2000;35:151-6.
12. Rees MR, Michalis LK, Pappa EC, Loukas S, Goudevanos JA, Sideris DA. The use of soft and flexible guidewires in the treatment of chronic total coronary occlusions by activated guidewire angioplasty. *Br J Radiol* 1999;72:162-7.
13. Michalis LK, Rees MR, Davis JA, et al. Use of vibrational angioplasty for the treatment of chronic total coronary occlusions: preliminary results. *Catheter Cardiovasc Interv* 1999;46:98-104.
14. Lincoff MA, Califf RM, Moliterno DJ, et al. Complementary clinical benefits of coronary-artery stenting and blockade of platelet glycoprotein IIb/IIIa receptors. *N Engl J Med* 1999;341:319-27.
15. Werner GS, Ferrari M, Richartz B, Gastmann O, Figulla HR. Microvascular dysfunction in chronic total coronary occlusions. *Circulation*, 2001;104:1129-34.
16. Manginas A, Efstathopoulos E, Salvaras N, Voudris V, Pavlides G, Cokkinos DV. Intracoronary irradiation and stent placement in a chronic total coronary occlusion: Long-term clinical, angiographic, and intracoronary ultrasound follow-up. *Cathet. Cardiovasc. Intervent* 2000;51:199-202.

Reunies Internacionais de Cardiopatias Congenitas

Sixth Pediatric Interventional Cardiac Symposium (PICS VI)
Chicago, IL, EUA, 22-25 de Setembro de 2002
e-mail: pics@m2usa.com

1st Joint European / North American Symposium
on Congenital Heart Disease in the Adult
Londres, Inglaterra, 22-28 de Setembro de 2002
BCharters@bcos.demon.co.uk