

HOSPITAL PROF. DOUTOR FERNANDO FONSECA

Embolia do líquido amniótico

Marta Xavier Honório

18-06-2013

Índice

| | |
|---------------------------------|----|
| Introdução | 3 |
| Epidemiologia | 3 |
| Fisiopatologia | 4 |
| Alterações sistêmicas..... | 6 |
| Alterações hemodinâmicas | 6 |
| Alterações pulmonares | 6 |
| Coagulopatia..... | 6 |
| Apresentação Clínica | 7 |
| Diagnóstico | 9 |
| Terapêutica | 10 |
| Referências bibliográficas..... | 14 |

Lista de siglas e abreviaturas

| Siglas e abreviaturas | |
|------------------------------|--|
| ARDS | Síndrome de dificuldade respiratória aguda |
| aPTT | Tempo de tromboplastina parcial activado |
| CID | Coagulação intravascular disseminada |
| ELA | Embolia do líquido amniótico |
| TP | Tempo de protrombina |
| rVIIa | Factor VII activado recombinante |

Embolia do líquido amniótico

Introdução

A ELA é considerada uma emergência obstétrica rara com consequências catastróficas maternas e fetais. A forma de apresentação geralmente consiste num colapso materno súbito, profundo e imprevisível associado a hipoxémia hipotensão e coagulação intravascular disseminada. A sua ocorrência está relacionada com a entrada em circulação materna de componentes do líquido amniótico e células fetais. A terapêutica é primariamente de suporte, sendo críticos o reconhecimento e a abordagem precoces.

Porque constitui um síndrome raro, a informação disponível até à data é escassa baseando-se, essencialmente, em “case reports” individuais e séries de autópsia, pelo que muitos aspectos relacionados com a patologia permanecem ainda envoltos em dúvida e controvérsia.

Epidemiologia

A verdadeira incidência da ELA permanece por determinar, em parte por ser considerado um diagnóstico de exclusão com conseqüente e possível reportamento deficiente de casos não fatais. Por outro lado, é provável que este síndrome seja sobre-diagnosticado por razões médico-legais, uma vez tratar-se de uma causa de morte materna não prevenível (1). No entanto, estima-se que ocorra entre 1: 8 000 a 1: 80 000 gravidezes (2).

A mortalidade associada é elevada apesar da tendência à redução do número de casos fatais ao longo do tempo. Séries que datam da década de 70 e 80 documentam taxas de mortalidade que variam entre 60 a 80%. Em séries mais recentes, quer norte-americanas quer inglesas, esta taxa ronda os 20% (3). Para tal, em muito têm contribuído os avanços e melhoria nas instalações das Unidades de Cuidados Intensivos bem como técnicas de ressuscitação aliados a um reconhecimento precoce desta entidade (1). Apesar destes avanços, a ELA continua a ser uma das principais causas de morte materna, nos países

desenvolvidos, sendo responsável por cerca de 5% das mortes (3). Metade das quais ocorre na primeira hora após o início dos sintomas e 25 a 50% nas 4 a 5 horas subsequentes, sendo que 85% das mulheres que sobrevivem apresentam compromisso neurológico permanente (2,4).

Fisiopatologia

O mecanismo fisiopatológico não é completamente conhecido uma vez que os ensaios clínicos em seres humanos são limitados.

O líquido amniótico acede à circulação materna através de rupturas ao nível de membranas ou ao nível de vasos sanguíneos uterinos e do cólo do útero, através de um gradiente de pressões que se estabelece entre o útero e a vasculatura (2).

A ELA, como síndrome clínica, foi primeiramente caracterizada pela presença de constituintes do líquido amniótico (células escamosas, lípidos, lanugo...) na circulação pulmonar materna, causando vasoespasmo pulmonar transitório, insuficiência cardíaca e hipoxémia secundários a um processo embólico (5). No entanto, a ausência de evidência física de obstrução dos vasos pulmonares, a constatação de determinados constituintes de líquido amniótico na circulação pulmonar de mulheres grávidas sem evidência clínica de ELA e a incapacidade de reproduzir o síndrome em modelos de animais sugerem que a oclusão física dos vasos sanguíneos pulmonares não seja o principal mecanismo responsável (1).

Ensaio mais recentes apontam para que a origem esteja num fenómeno imunológico e não embólico. O líquido amniótico contém muitas substâncias vasoactivas e prococagulantes e a sua entrada na circulação materna, mesmo que em pequenas quantidades, desencadeia uma cascata de imunomediadores endógenos, produzindo uma reacção semelhante à de uma anafilaxia, com envolvimento multissistémico (5).

De acordo com a literatura, a resposta materna à ELA é bifásica ou seja desenrola-se em duas fases (Figura 1). Uma primeira fase, geralmente com duração igual ou inferior a 30 minutos, consiste na libertação de mediadores bioquímicos, em resposta à entrada de líquido amniótico e células fetais na

circulação materna, com consequente vasoconstrição arterial pulmonar e hipertensão pulmonar. O resultado final será um aumento da pressão ventricular direita com compromisso de função que irá levar a hipoxemia e hipotensão. Estas alterações são seguidas por uma segunda fase que engloba insuficiência ventricular esquerda, edema pulmonar e CID. Esta última é responsável por eventos hemorrágicos massivos e atonia uterina.

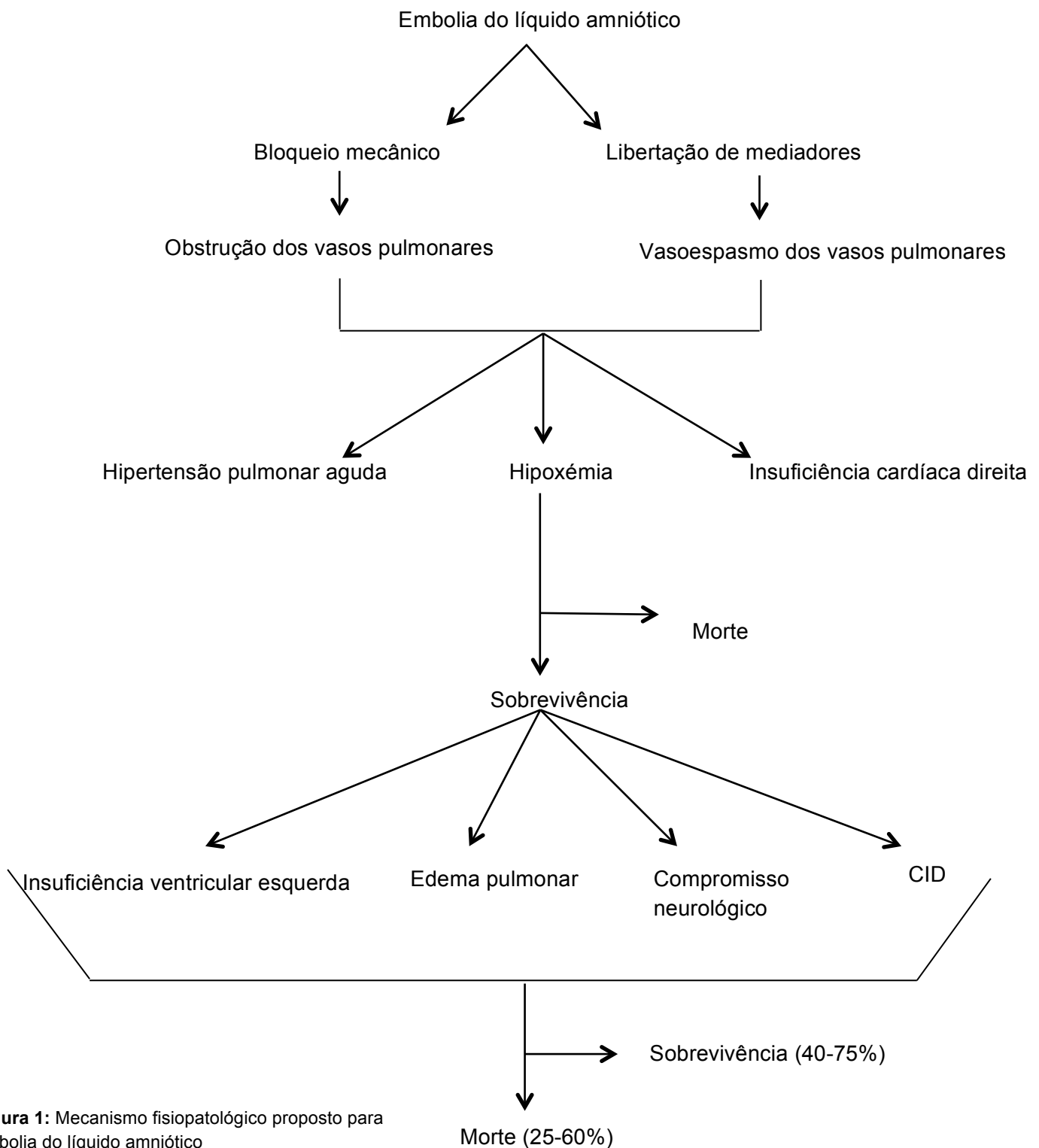


Figura 1: Mecanismo fisiopatológico proposto para embolia do líquido amniótico

Alterações sistémicas

Alterações hemodinâmicas

A vasoconstrição pulmonar e o aumento da resistência da vasculatura pulmonar são considerados os mecanismos primários responsáveis pelo colapso hemodinâmico verificado na fase aguda. Esta hipótese é suportada por estudos ecocardiográficos, realizados na fase hiperaguda, que não demonstram insuficiência ventricular esquerda mas sim hipertensão pulmonar grave e insuficiência ventricular direita aguda com desvio do septo Interventricular para a esquerda, com conseqüente compromisso da diástole ventricular homolateral. Tal como mencionado previamente, a resposta hemodinâmica à ELA é bifásica e como tal, quem sobrevive a esta primeira fase, desenvolve insuficiência cardíaca esquerda e edema pulmonar. A causa para esta insuficiência ventricular não é de todo conhecida. Foram propostos como possíveis mecanismos causais: um insulto isquémico miocárdico secundário à hipoxémia aguda inicial ou um efeito depressor directo sobre o miocárdio por um factor presente no líquido amniótico (1, 2).

Alterações pulmonares

As alterações na relação ventilação-perfusão, secundárias à vasoconstrição pulmonar severa, podem explicar a hipoxémia aguda verificada na fase inicial, que poderá resultar em danos neurológicos permanentes. Após o insulto pulmonar inicial é frequente o desenvolvimento de Síndrome de Dificuldade Respiratória Aguda (ARDS), nos que sobrevivem (2).

Coagulopatia

Embora o mecanismo exacto responsável pelo desenvolvimento de CID permaneça incerto, este é, muito provavelmente, multifactorial e ocorre em até 83% das doentes (5). Ensaio *in vitro* demonstram que o líquido amniótico

contém factores de coagulação activados (II, VII e X), induz agregação plaquetária e tem um efeito “Tromboplastina-like”. A hipótese actual suporta a presença de um factor tecidual, no líquido amniótico, com propriedades pró-coagulantes, sendo responsável pela activação da via extrínseca da cascata de coagulação ao ligar-se ao factor VII. Este complexo, ao activar o factor X, desencadeia a coagulação com o subsequente desenvolvimento de uma coagulopatia de consumo (1,7,2). A activação da cascata de coagulação na vasculatura pulmonar pode levar a trombose microvascular com consequente vasoconstrição e libertação de endotelina vascular. A endotelina apresenta um efeito depressor sobre a contractilidade quer do miocárdio quer do miométrio, sendo o resultado final uma hemorragia massiva e colapso hemodinâmico (2).

Existe controvérsia sobre até que ponto a hemorragia associada à ELA é secundária a uma coagulopatia de consumo ou uma fibrinólise massiva. A literatura actual suporta a coagulopatia de consumo como o mecanismo primário responsável(1).

Apresentação Clínica

A ELA pode ocorrer associada a partos por via vaginal e cesariana. E pode surgir em qualquer altura durante o período de trabalho de parto (cerca de 70%), período expulsivo bem como durante o período do pós-parto imediato (1). Embora haja casos descritos que ocorrem até às 48h do pós-parto.

Têm sido, igualmente, descritas ocorrências de ELA durante amniocenteses, abortos no segundo trimestre, fase inicial da gestação ou após traumas abdominais fechados (1)

A apresentação clássica deste síndrome é caracterizada por colapso cardiovascular, com hipotensão profunda, arritmia, cianose, dispneia ou paragem respiratória, edema pulmonar ou ARDS, alteração do estado de consciência e hemorragia. Estes sintomas e sinais são geralmente de instalação súbita e podem ocorrer separadamente ou em combinação e em diferentes graus. A progressão precisa dos mesmos, na fase inicial, tem sido de difícil elucidação dada a raridade do síndrome e a ausência de monitorização desde o início do quadro. Os sintomas e sinais de apresentação

mais comumente reportados têm sido a hipotensão e sinais de sofrimento fetal (100%), edema pulmonar ou sintomas respiratórios (93%), paragem cardiorrespiratória (87%), cianose (83%) e coagulopatia (83%) (Tabela 1). Esta última pode apresentar-se tão rapidamente como 10 a 30 minutos desde o início dos sintomas ou tão tardiamente como 4h (5).

No entanto, há casos descritos de ELA com apresentação atípica, em que clínica de coagulopatia ou sofrimento fetal (bradicardia extrema) são o evento inicial ou único.

A morte materna é geralmente decorrente de paragem cardiorrespiratória súbita, hemorragia secundária à coagulopatia ou desenvolvimento de ARDS e/ou falência multiorgânica após sobrevivência ao evento agudo.

Ao longo da literatura são documentados casos de mulheres que apresentam sintomatologia premonitória, que antecede o colapso hemodinâmico desde quase imediatamente a mais de 4h. São exemplo: dispneia; dor torácica; sensação de frio, de “cabeça leve”, de pânico; parestesias ao nível das extremidades distais, náuseas e vômitos. Estes sintomas podem ser representativos de hipoxémia e podem ser considerados o primeiro indício de ELA em progressão, antes da ocorrência do colapso cardiovascular e hemorragia (1).

Não há factores de risco comprovados. No entanto, há certos factores que parecem estar associados a uma maior probabilidade de desenvolver ELA: idade materna avançada ($\geq 35A$), multiparidade, morte fetal intra-uterina, polihidramnios, contracções uterinas tetânicas ou frequentes e intensas, corioamnionite, microsomia, placenta acreta, ruptura uterina, eclâmpsia, entre outros (1 e 2).

| Sintomas e Sinais | Frequência |
|-----------------------------|------------|
| Hipotensão | 100% |
| Sufrimento fetal | 100% |
| Edema Pulmonar ou ARDS | 93% |
| Paragem cardiorrespiratória | 87% |
| Cianose | 83% |
| Coagulopatia | 83% |
| Dispneia | 49% |
| Crise Convulsiva | 48% |
| Atonia uterina | 23% |
| Broncoespasmo | 15% |
| Hipertensão transitória | 11% |
| Tosse | 7% |
| Cefaleia | 7% |
| Dor Torácica | 2% |

Tabela 1: Sintomas e sinais de Embolia do líquido amniótico

Diagnóstico

Até à data não foi identificado um marcador patognomónico de ELA pelo que o diagnóstico se baseia na apresentação e evolução clínicas, sendo um diagnóstico de exclusão (1).

Há, no entanto, exames laboratoriais e imagiológicos, que suportam esta hipótese de diagnóstico, sendo uns considerados inespecíficos e outros mais específicos. Os primeiros incluem exames laboratoriais como um hemograma completo, coagulação e gasometria arterial. Na presença de CID são expectáveis valores baixos de hemoglobina e hematócrito. As manifestações laboratoriais de CID incluem um prolongamento do TP e aPTT, níveis de fibrinogénio diminuídos e trombocitopenia (embora raro). A gasometria arterial poderá demonstrar hipoxémia. As principais alterações radiográficas consistem em áreas de hipotransparência homogéneas e heterogéneas bilaterais e difusas, indistinguíveis de edema agudo do pulmão de outras causas. O electrocardiograma poderá demonstrar um desvio do eixo para a direita, numa fase inicial, bem como alterações inespecíficas da repolarização e alterações do ritmo (1 e 2). O Ecocardiograma transesofágico tem-se revelado uma ferramenta útil e sensível na identificação de possíveis causas de colapso hemodinâmico durante o parto. O líquido amniótico é responsável por uma vasoconstrição pulmonar intensa com conseqüente sobrecarga aguda de pressão sobre o ventrículo direito, levando à sua dilatação e hipocinésia. A regurgitação tricúspide secundária é responsável pela dilatação da aurícula direita e desvio do septo inter-auricular para a esquerda. A dilatação ventricular direita associa-se a um desvio do septo interventricular para a esquerda, durante a sístole, originando um ventrículo esquerdo com a forma clássica de “D-shape”, pequeno, mal preenchido mas hipercinético. A dilatação da artéria pulmonar e regurgitação pulmonar, em associação com as alterações descritas, suportam o diagnóstico de ELA. São vários os estudos, nomeadamente “case-reports”, a documentar tais alterações ecocardiográficas aquando do colapso hemodinâmico em casos de ELA suspeitos e confirmados “post-mortem”. No entanto, a utilidade deste exame não se prende apenas ao diagnóstico sendo importante a sua utilização na abordagem terapêutica,

nomeadamente ao permitir avaliar o volume intravascular e resposta a medidas de ressuscitação (1,3, 6).

Vários exames laboratoriais têm sido propostos com o intuito de aumentar o índice de suspeição para o diagnóstico de ELA. É o caso da identificação de células escamosas em amostras de sangue arterial pulmonar materno. Tal não é considerado patognomónico uma vez, terem sido igualmente identificadas em amostras sanguíneas de mulheres grávidas sem ELA (21-100%) e mulheres não grávidas. Para além da dificuldade na diferenciação microscópica entre células escamosas de origem materna e fetal. No entanto, quando detectadas em grande número e acompanhadas por outros elementos fetais (mucina ou lanugo) poderão ser sugestivas de ELA. Outros exames incluem o Sialil Tn, um antigénio fetal presente no mecónio e líquido amniótico, detectado através da utilização do anticorpo monoclonal TKH-2; o doseamento sérico da coproporfirina do zinco, um componente característico do mecónio. Partindo do princípio que a ELA se assemelha a uma reacção anafiláctica, houve quem propusesse o doseamento sérico de triptase, um marcador da desgranulação de mastócitos.

De momento não há um exame que seguramente permita confirmar o diagnóstico de ELA. Tais marcadores séricos são promissores embora não se encontrem disponíveis na maioria dos laboratórios hospitalares além de serem necessários mais ensaios clínicos para confirmação da sua utilidade (1,2).

O diagnóstico diferencial envolve causas obstétricas e não obstétricas (Tabela 2). Embora cada uma das entidades listadas apresente uma clínica consistente com ELA, o início súbito de sintomas respiratórios, cardíacos e CID deverá alertar o clínico para um possível diagnóstico e início de terapêutica.

Terapêutica

O tratamento é de suporte e tem como principais objectivos o controlo da via aérea e manutenção da oxigenação, manutenção do débito cardíaco e pressão arterial e correcção da coagulopatia. O reconhecimento e intervenção precoces são fundamentais para o sucesso terapêutico.

A monitorização de uma doente com suspeita de ELA deverá incluir monitorização cardíaca contínua por telemetria para detecção de eventos arrítmicos, monitorização respiratória contínua com recurso a oximetria de pulso ou capnografia, monitorização invasiva contínua da pressão arterial e monitorização do débito cardíaco, pressão capilar pulmonar e pressão artéria pulmonar com recurso à cateterização da artéria pulmonar. Esta última constitui um guia á abordagem hemodinâmica além de permitir a obtenção de amostras de sangue arterial para análise. O Ecocardiograma transesofágico, tal como mencionado previamente, é uma ferramenta diagnóstica e terapêutica útil ao permitir avaliar o volume intravascular e guiar a fluidoterapia, em doentes em risco de edema agudo do pulmão.

O objectivo inicial consiste na rápida correcção da instabilidade hemodinâmica materna, que inclui correcção da hipóxia e hipotensão para prevenção de hipóxia adicional e falência de órgão consequente. Deverá ser imediatamente administrado oxigénio através dos meios disponíveis incluindo máscara facial ou com recurso a ventilação mecânica invasiva ou não invasiva, mantendo saturações periféricas superiores ou iguais a 90% (1, 2). O tratamento da hipotensão inclui a correcção de volume, recorrendo a soluções

Diagnóstico diferencial de Embolia do líquido amniótico

Causas Obstétricas

Hemorragia pós-parto
Ruptura uterina
Atonia uterina
Eclâmpsia
Cardiomiopatia peri-parto

Causas Anestésicas

Aspiração de conteúdo gástrico
Toxicidade anestésica local
Complicações anestésicas (bloqueio epidural alto)

Causas Não Obstétricas

Tromboembolismo pulmonar
Embolia gasosa
Anafilaxia induzida por fármacos
Sépsis/Choque séptico
Enfarte agudo do miocárdio
Dissecção da aorta
Reacção transfusional

Tabela 2: diagnóstico diferencial de embolia do líquido amniótico

cristalóides, guiada pela cateterização da artéria pulmonar e monitorização ecocardiográfica. Se hipotensão refractária, poderá ser necessário o recurso a terapêutica vasopressora e inotrópica. A escolha do fármaco dependerá do quadro clínico. Numa fase inicial, a fenilefrina, alfa-agonista puro, constitui uma boa opção uma vez que a vasodilatação sistémica representa a alteração circulatória mais proeminente (5). No decorrer do quadro, fármacos inotrópicos como a dopamina, noradrenalina e dobutamina deverão ser considerados, ao melhorarem a contractilidade cardíaca. É desejável manter a pressão arterial sistólica superior ou igual a 90 mmHg e a pressão parcial de oxigénio de pelo menos 60 mmHg, garantindo uma perfusão de órgão aceitável. Se a clínica surgir antes do parto e caso a idade gestacional fetal for viável, deverá ser considerada cesariana de forma a melhorar o retorno venoso materno (5).

A terapêutica com base em constituintes do sangue representa a terapêutica de primeira linha para a coagulopatia associada a ELA. O aporte de concentrado eritrocitário (prioritário para garantir aporte de oxigénio aos tecidos), plasma fresco congelado, crioprecipitado e pool de plaquetas estão indicados, sendo a sua administração guiada pelos marcadores laboratoriais de coagulação e evidência clínica de hemorragia. O crioprecipitado, sendo rico em fibrinogénio, é particularmente útil ao permitir a substituição de factores de coagulação, em falta no plasma fresco congelado. Além de facilitar a remoção de componentes do líquido amniótico da circulação materna através do sistema reticuloendotelial, dada a sua constituição em fibronectina (1,7). Recentemente têm sido documentados casos de sucesso mediante a administração de rVIIa. A administração deste factor em contexto de ELA baseia-se na evidência de um controlo eficaz dos casos de hemorragia pós-parto traumática ou secundária a atonia uterina. No entanto, ao contrário da ELA, tais condições não cursam com concentrações elevadas de factor tecidual em circulação. Teoricamente, a administração de rVIIa a doentes com concentrações circulatórias elevadas de factor tecidual poderá conduzir a uma deposição de fibrina disseminada em órgãos vitais. Por este motivo, a sua administração para controlo hemorrágico em doentes com coagulopatia de consumo associada a ELA deverá ser apenas considerado caso este não seja possível mediante suporte transfusional (8). A hemorragia uterina poderá ser controlada mediante a administração de oxitocina endovenosa ou massagem uterina ou

exploração manual dada a possibilidade de ruptura uterina ou persistência de fragmentos de placenta. Caso hemorragia persista, apesar das medidas mencionadas, deverá ser equacionada histerectomia (1).

Outras abordagens terapêuticas têm sido documentadas, no entanto, são raros os casos que documentam a sua aplicação em doentes com ELA pelo que a evidência a suportar a sua aplicação é insuficiente. Estas incluem inalação de óxido nítrico, um vasodilatador pulmonar selectivo, no tratamento da insuficiência ventricular direita aguda e hipertensão pulmonar (9); bypass cardiopulmonar na terapêutica de vasoconstrição pulmonar severa; hemodiafiltração contínua na presumível eliminação de líquido amniótico da circulação materna, remoção de citocinas e correcção de acidose metabólica (10); e oxigenação por membrana extracorpórea e balão intra-aórtico de contrapulsção no tratamento da insuficiência ventricular esquerda refractária à terapêutica médica, substituindo um sistema cardiorrespiratório em sofrimento (4).

Referências bibliográficas

- 1 – Conde-Aquedelo A, Romero R. Amniotic fluid embolism: na evidence- based review. *Amj Obstet Gynecol.* 2012; 202 (1):92
- 2 – Dedhia JD, Mushambi MC. Amniotic fluid embolism.
- 3 – Ecker JL, Solt K, Fitzsimons MG, MacGillivray TE. Case 40-2012: a 43 year old woman with cardiorespiratory arrest after cesarean section. *N Engl J Med.* 2012; 367:2528-36
- 4 – Hsieh YY, Chang CC, Li PC, Tsai HD, Tsai CH. Successful application of extracorporeal membrane oxygenation and intra-aortic balloon counterpulsation as lifesaving therapy for a patient with amniotic fluid embolism. *Am J Obstet Gynecol.* 2000; 183:496-7.
- 5 – Gist RS, Stafford IP, Leibowitz AB, Beilin Y. Amniotic fluid embolism. *Anesth Analg.* 2009; 108: 1599-602
- 6 – James CF, Feinglass NG, Menke DM, Grinton SF, Papadimos TJ. Massive amniotic fluid embolism: diagnosis aided by emergency transesophageal echocardiography. *International Journal of Obstetric Anesthesia.* 2004; 13: 279-83
- 7 – Bastien JL, Graves JR, Bailey S. Atypical presentation of amniotic fluid embolism. *Anesth Analg.* 1998; 87:124-6
- 8 – Leighton BL, Wall MH, Lockhart EM, Phillips LE, Zatta AJ. Use of recombinante factor VIIa in patients with amniotic fluid embolism. *Anesthesiology.* 2011; 115: 1201-8
- 9 – Tanus-Santos JE, Moreno H. Inhaled nitric oxide and amniotic fluid embolism. *Anesth Analg.* 1999; 88: 691-6
- 10 – Kaneko Y, Ogihara T, Tajima H, Mochimaru F. Continuous hemodiafiltration for disseminated intravascular coagulation and shock due to amniotic fluid embolism: reporto f a dramatic response. *Internal Medicine.* 2001; 40: 945-47