

SÍNDROME DE RUBINSTEIN-TAYBI: NOVA MUTAÇÃO

NEW MUTATION OF RUBINSTEIN-TAYBI SYNDROME

Clara Marecos¹, Manuel Cunha², Helena Carreiro³

RESUMO

Introdução: O Síndrome de Rubinstein-Taybi (SRT) tem uma prevalência de 1:100000 – 125000 e deve-se a microdelecção do cr16p13.3, mutação do gene CREBBP ou do gene EP300.

Caso clínico: ♀, 8 anos. Gestação normal, ao nascer apresentava polegares grandes, luxação e fusão da primeira falange bilateralmente. Avaliada aos 3 anos por atraso global do desenvolvimento, perturbação da linguagem e comportamento hipercinético. Apresentava microcefalia, estrabismo divergente, respiração oral, clinodactilia, escoliose e hipertrichose. Da investigação realizada destaca-se RMN CE com lesões encefaloclasticas no córtex temporal e insular bilateralmente e hi-poacúsica esquerda menor. Mutaç o heterozig tica c2803c>T (p.Gln935X) no ex o 15 do gene CREBBP, ausente nos pais. Actualmente cumpre curr culo individual, recebe terapia da fala e est  medicada com metilfenidato e risperidona.

Coment rios: O d fice cognitivo e as altera es do exame objectivo sugeriram SRT. A muta o c2803c>T (p.Gln935X) no gene CREBBP foi associada pela primeira vez a este s ndrome.

Palavras-chave: Rubinstein-Taybi, nova muta o, d fice cognitivo, polegar grande

ABSTRACT

Introduction: Rubinstein-Taybi Syndrome (RTS) occurs in 1:100 000 – 125 000 and is caused by cr16p13.3 microdeletion, mutation of CREBBP or EP300.

Case report: Eight year-old female born of uneventful pregnancy with big thumbs and bilateral luxation and fusion of first phalanges. First evaluation occurred at the age of 3 years due to global developmental delay, language impairment and hyperkinetic behavior. She presented with microcephaly, divergent strabismus, mouth breathing, clinodactyly, scoliosis and hypertrichosis. Brain MRI showed bilateral encephaloclastic lesions in temporal cortex and insula. Audiometry described left mild deafness. Heterozygous mutation c2803c>T (p.Gln935X) in exon 15 of CREBBP gene was found on her and was absent in parents. She is currently on methylphenidate and risperidone, attends mainstream school with extra support and receives speech therapy.

Comments: Intellectual disability and physical clues raised the hypothesis of RTS. c2803c>T (p.Gln935X) CREBBP mutation is reported for the first time in association with RST.

Keywords: Rubinstein-Taybi, new mutation, intellectual disability, broad thumbs

INTRODU O

O S ndrome de Rubinstein-Taybi (SRT, OMIM 180849) foi descrito inicialmente em 1963.¹ Tem uma preval ncia de 1:100 000 – 125 000 na popula o geral e de 1:600 em pessoas com d fice cognitivo.² As caracter sticas principais encontram-se na face e membros. S o t picas as sobranceiras arqueadas, pestanas longas, fissuras palpebrais inclinadas, nariz largo, palato arqueado, microcefalia e micrognatia, assim como polegares e h luxes grandes, baixa estatura e d fice cognitivo.²⁻³

O SRT   uma condi o de haploinsufici ncia da regi o 16p13.3 causada por microdelec o (10%) ou muta o causando perda de fun o (45%) do gene CREBBP da Prote na Ligante do CREB (CBP).²⁻⁵ A microduplica o 16p13 na regi o do SRT   um s ndrome emergente recentemente descrito.⁵ Raramente, o SRT pode ser causado por muta o do

gene EP300 da Prote na Ligante do E1A (p300) localizado no cromossoma 22q13.2.²⁻⁴

Existe uma grande heterogeneidade gen tica e o risco de recorr ncia varia entre 0,1% e 50%.³ O tempo m dio de vida   semelhante   popula o geral.²

Os autores descrevem uma crian a de oito anos com SRT causado por uma nova muta o do gene CREBBP.

CASO CL NICO

Menina de oito anos, referenciada   consulta de desenvolvimento aos 3 anos por microcefalia e atraso da linguagem.

Hist ria familiar de primo materno com epilepsia, sem outras doen as.

¹Interna de Pediatria M dica

²Assistente Hospitalar Graduado, Consulta de Neurodesenvolvimento

³Directora do Departamento de Pediatria, Consulta de Gen tica Hospital Professor Doutor Fernando Fonseca, E.P.E

✉claravazmarecos@gmail.com

Os autores n o receberam qualquer bolsa ou subs dio para apoio da realiza o do presente trabalho. Os autores negam a exist ncia de conflitos de interesse.

Recebido 10/11/13; Aceite 20/05/14

Gestação de termo sem intercorrências. Parto eutóxico, Índice de Apgar 9/10 ao 1º e 5º minuto, respectivamente, peso ao nascer de 2985g, perímetro cefálico 35 cm (percentil 50). Presença de polegares grandes com luxação congénita e fusão da primeira falange bilateralmente, corrigidos cirurgicamente no primeiro ano de vida.

Aos 3 anos de idade foi referenciada à consulta de desenvolvimento por comportamento hiperactivo e atraso de linguagem. As primeiras palavras surgiram aos 15 meses e aos 3 anos produzia menos de 10 palavras sem capacidade de produzir frases. Compreendia a linguagem verbal e utilizava gestos como forma de comunicação.

Ao exame objectivo apresentava microcefalia (46 cm – percentil 5), baixa estatura ($p < 5$), estrabismo divergente do olho esquerdo, obstrução nasal, respiração oral, clinodactilia, escoliose e hipertricrose (Fig. 1).




Figura 1 – Aparência da face.

Mantinha alterações dos polegares apesar de modificados pela correcção cirúrgica e alterações dos háluxes (Fig. 2 A e B).

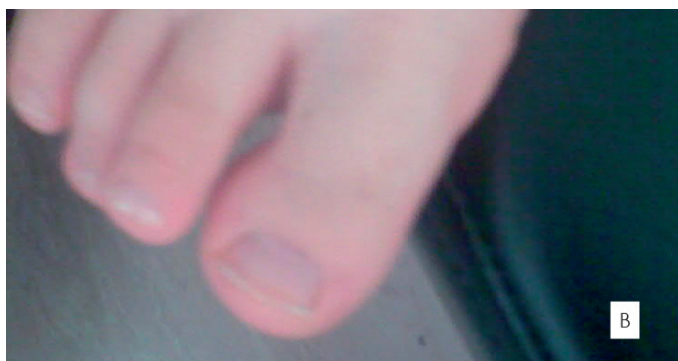
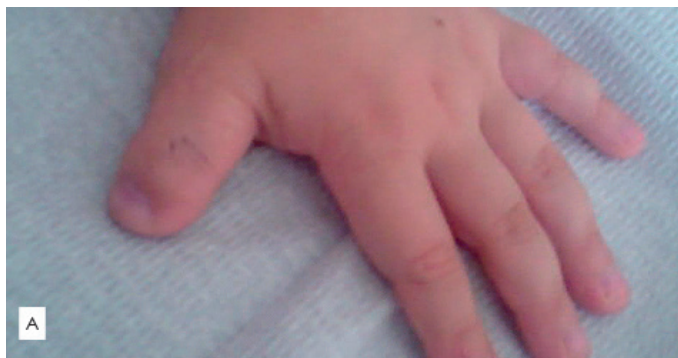


Figura 2 – Polegar grande (A) e Hálux grande (B).

A investigação mostrou cariótipo normal, electroencefalograma e radiografia da coluna vertebral sem alterações. A TC cranioencefálica não apresentou alterações do parênquima cerebral sendo descrita sinusopatia maxilar crónica bilateral. A ressonância magnética cranioencefálica demonstrou lesões encefaloclasticas no córtex insular e temporal bilateralmente. A audiometria revelou hipoacúsica menor à esquerda. A infecção por CMV e toxoplasmose foram excluídas.

Aos 4 anos tinha atraso global do desenvolvimento com um perfil global de 18-24 meses e de 15-18 meses na área da linguagem (Schedule of Growing Skills) e iniciou terapia da fala e apoio educativo. Nesta altura foi submetida a adenoamigdalectomia e miringotomia por síndrome de apneia do sono.

Aos 6 anos mantinha perturbação da linguagem expressiva com compreensão adequada. Apresentava incapacidade na identificação de cores, ausência de conceito de tamanho ou posição e de raciocínio lógico e matemático. Tinha autonomia para se vestir e despir mas revelava perturbação da manipulação fina e tinha controlo de esfíncter apenas diurno.

Mantinha boas relações sociais com pares e adultos. Acompanhava as rotinas dos pares mas demonstrava défice de atenção e diminuição do tempo de concentração. Nesta altura foi medicada com metilfenidato na dose de 10 mg por dia.

Aos 6 anos, pelas características faciais (Fig. 1), polegares (Fig. 2A) e háluxes grandes (Fig. 2B) e atraso global do desenvolvimento suspeitou-se de SRT.

Extraiu-se DNA do sangue periférico e foi realizada amplificação por PCR e DHPLC de toda a região codificante (exões 2-32) do gene CREBBP incluindo as regiões intrónicas adjacentes. Os fragmentos com padrão DHPLC anormal foram posteriormente sequenciados. A pesquisa de mutação evidenciou uma alteração $c2803c>T$ ($p.Gln935X$) em heterozigotia no exão 15 do gene CREBBP. Esta mutação introduz um codão Stop prematuro na posição 935 e origina uma proteína truncada sendo provavelmente uma mutação causadora de doença. O cariótipo dos pais foi normal e a pesquisa de mutação foi negativa em ambos.

Não foi realizado ecocardiograma, ecografia renal e estudo da imunidade por ausência de sintomatologia que sugerisse patologia destas áreas.

Aos 7 anos houve agravamento do comportamento hiperactivo e desenvolveu auto e hetero-agressividade dirigida à família e outras crianças. Iniciou risperidona 0,75 mg/dia com boa resposta clínica.

Actualmente está integrada na escola com currículo individual, apoio da educação especial e terapia da fala. Está medicada com metilfenidato 10mg duas vezes por dia e risperidona 0,25 + 0,5 mg.

DISCUSSÃO

No caso clínico descrito colocou-se a hipótese de SRT devido à presença de défice cognitivo associado a polegares e háluxes grandes, alterações faciais e microcefalia. Estas características foram previamente descritas, respectivamente, em 73-75%^{2,3}, 99%³, 70-80%³ e 87%.³ Estrabismo divergente (58%)², obstrução nasal (60%) e respiração oral², clinodactilia (50%) escoliose (75%)³ e hipertricrose (76%)³ são características menos frequentes do SRT.¹⁻³

A presença de polegares e háluxes grandes têm sido re-

feridos como essenciais para o diagnóstico de SRT, ocorrendo em 99% dos casos.³ Défice motor, mental, de linguagem e social (98,5%), perímetro cefálico abaixo do percentil 50 (95%), palato estreito ou alto (93%), estatura abaixo do percentil 50 (92,7%) e fissuras palpebrais com fendas de inclinação antimongólica (90%) ocorrem também com frequência elevada e devem fazer suspeitar de SRT.³

De acordo com o nosso conhecimento, esta foi a primeira vez que a mutação c2803c>T (p.Gln935X) do exão 15 do gene CREBBP foi associada ao SRT.

A proteína CBP codificada pelo gene CREBBP é uma proteína altamente conservada que actua como coactivador de transcrição nuclear.⁶ O CBP liga-se ao CREB quando fosforilado e apresenta vários domínios de interacção proteica, actuando como ponto de ligação central de várias vias moleculares.⁶ Desta forma, está envolvido em múltiplas vias de transdução de sinal, regula a expressão de vários genes relacionados com o crescimento celular, diferenciação celular e supressão tumoral e participa em processos celulares complexos como a plasticidade neuronal.⁶⁻⁷

As mutações causadoras de SRT previamente descritas são autossómicas dominantes e ocorrem no gene CREBBP em 50-60%.^{2-4, 8-16} Estão reportadas mutações pontuais, microdeleções, rearranjos e translocações cromossómicas.^{2-4, 8-16} Estas alterações podem produzir mutações missense, nulas, mutações no splice site ou ser produtoras de proteínas truncadas causando haploinsuficiência ou efeito negativo dominante do produto mutante sobre o wild-type.^{6, 15} No nosso caso, a mutação não está presente nos pais, o que é a favor de uma mutação de novo autossómica dominante produzindo previsivelmente uma proteína truncada.

Alguns autores descrevem a maior prevalência de microcefalia, tendência para angulação dos primeiros raios das mãos e dos pés e duplicação parcial dos háluxes na presença de deleção no gene CREBBP.^{3,17} Foi também referida uma tendência para QI mais baixo e traços autistas em doentes com grandes deleções do gene CREBBP⁹, no entanto, Stef et al⁸ não detectaram correlações genótipo-fenótipo em doentes com SRT e mutações do CREBBP. No caso clínico descrito, o fenótipo causado pela mutação é sobreponível ao previamente descrito no SRT e não foram encontradas outras características além das descritas.

Em 5% dos casos de SRT, as mutações ocorrem no gene EP300 que codifica a proteína p300 com funções semelhantes ao CBP.^{7, 14} Bartsch et al¹⁸ propõem que os portadores de mutação no gene EP300 possam ter um défice cognitivo mais ligeiro, microcefalia mais pronunciada, ausência de alterações das fissuras palpebrais, sobranceiras arqueadas distintas e retrognatia mais pronunciada. Os mesmos autores evidenciaram a ausência de polegares grandes em 3 de 4 doentes. A ausência de malformações esqueléticas já tinha sido previamente descrita em ratinhos sem um alelo EP300.¹⁸ Negri et al¹⁹ descreveram também recentemente pacientes com mutações no gene EP300 com défice cognitivo mais ligeiro, compromisso mínimo do crescimento, dificuldades alimentares mais ténues e uma frequência menor de anomalias do sistema nervoso central, coração e rim.

Existem ainda casos de SRT sem mutações nos genes CREBBP e EP300 que provavelmente se devem a genes ainda não identificados⁹ ou a alterações epigenéticas.²⁰

O risco de recorrência do SRT está dependente da mutação ter ocorrido de novo ou ser familiar. Cerca de 99% dos casos ocorre esporadicamente resultando de mutações “de novo” e é extremamente raro (0.1-1%) o risco de recorrência na fratria.^{14,21} Nas mutações herdadas, é de salientar a variabilidade fenotípica intrafamiliar parcialmente justificável pela possibilidade de mosaïcismo somático.²¹ O adulto com SRT tem um risco de recorrência teórico de 50% para a sua descendência.¹⁴

O seguimento clínico destas crianças centra-se no rastreio das complicações associadas ao SRT. No período perinatal são complicações possíveis o polihidrâmnios, baixo peso, síndrome de dificuldade respiratória, infecções respiratórias e dificuldades alimentares.³ No primeiro ano de vida as dificuldades alimentares podem persistir e devem ser pesquisados estenose do ducto lacrimal, glaucoma, obstipação, criptorquidia e cardiopatias congénitas nomeadamente persistência do canal arterial, comunicação interauricular e interventricular.^{14, 22} Na infância, a configuração facial facilita o desenvolvimento de síndrome de apneia obstrutiva do sono e existe risco de hipertensão pulmonar.^{14, 23} As infecções respiratórias de recorrência podem dever-se ao défice de resposta humoral²⁴⁻²⁵ e causar surdez. O rastreio auditivo deve ser anual²⁶ e o rastreio e tratamento de imunodeficiência primária são também recomendados.²⁴ Os erros de refração estão descritos em 50% assim como o estrabismo.³

A baixa estatura bem como atraso da maturação óssea podem ocorrer em 92.7% e 73.6%.³ As anomalias renais existem em cerca de 50.7% e devem ser rastreadas.^{3, 26} A monitorização anual da pressão arterial deve começar aos 3 anos.²⁶ As dificuldades de aprendizagem secundárias a défice cognitivo e défice de atenção e aprendizagem, bem como as alterações comportamentais, devem ser avaliadas e o apoio escolar deve ser instituído atempadamente.¹⁴ O défice motor, cognitivo, de linguagem e social estão descritos em quase 100%.² As crianças com SRT têm em geral uma personalidade alegre e afável 14 no entanto na adolescência pode emergir ansiedade, labilidade emocional e comportamento agressivo.²⁷

O risco anestésico associado ao colapso traqueal após administração de relaxantes musculares deve ser uma preocupação em todas as faixas etárias.^{2, 14}

A visita ao dentista por risco aumentado de cáries deve ser bianual e começar a partir de um ano de idade.²⁶

O SRT foi também raramente associado a malformação de Dandy-Walker³, dissecação de aneurisma da artéria cerebral anterior²⁸ e espinha bífida.³

O risco de neoplasias benignas e malignas, nomeadamente meningiomas, meduloblastomas, oligodendrogliomas, neuroblastomas e neoplasias hematológicas, é considerável sobretudo até aos 15 anos e o limiar para investigação deve ser baixo.^{3, 26}

Actualmente, a terapêutica do SRT em humanos mantém-se sintomática. Investigação em ratinhos com terapias experimentais dirigidas às anomalias esqueléticas²⁹ e defeitos de memória a longo prazo³⁰ têm sido realizadas com sucesso. Está também descrito o uso de desacetilases das histonas que têm o efeito reverso da histona acetiltransferase do CBP e provocam a silenciamento da expressão genética.³¹

O diagnóstico atempado de SRT permite uma intervenção direccionada às manifestações clínicas e o aconselhamento da família.

BIBLIOGRAFIA

1. Rubinstein JH, Taybi H. Broad thumbs and toes and facial abnormalities. A possible mental retardation syndrome. *Am J Dis Child*. 1963; 105: 588-608.
2. Hennekam RC. Rubinstein-Taybi syndrome. *Eur J Hum Genet*. 2006; 14, 981-85
3. Cantani A, Gagliosi D. Rubinstein-Taybi syndrome. Review of 732 cases and analysis of the typical traits. *Eur Rev Med Pharmacol Sci*. 1998; 2: 81-7.
4. Sharma N, Mali AM, Bapat SA. Spectrum of CREBBP mutations in Indian patients with Rubinstein-Taybi syndrome. *J Biosci*. 2010; 35: 187-202.
5. Mattina T, Palumbo O, Stallone R, Pulvirenti, RM, Di Dio, L, Pavone P, et al. Interstitial 16p13.3 microduplication: case report and critical review of genotype-phenotype correlation. *Eur J Med Genet*. 2012; 55: 747-52.
6. Hallam TM, Bourtchouladze R. Rubinstein-Taybi syndrome: molecular findings and therapeutic approaches to improve cognitive dysfunction. *Cell Mol Life Sci*. 2006; 63: 1725-35.
7. Giles RH, Peters DJ, Breuning MH. Conjunction dysfunction: CBP/p300 in human disease. *Trends Genet*. 1998; 14:178-83.
8. Stef M, Simon D, Mardirosian B, Delrue MA, Burgelin I, Hubert C, et al. Spectrum of CREBBP gene dosage anomalies in Rubinstein-Taybi syndrome patients. *Eur J Hum Genet*. 2007; 15:843-7.
9. Schorry EK, Keddache M, Lanphear N, Rubinstein JH, Srodulski S, Fletcher D, et al. Genotype-phenotype correlations in Rubinstein-Taybi syndrome. *Am J Med Genet A*. 2008; 146A: 2512-9.
10. Udaka T, Kurosawa K, Izumi K, Yoshida S, Tsukahara M, Okamoto N, et al. Screening for partial deletions in the CREBBP gene in Rubinstein-Taybi syndrome patients using multiplex PCR/liquid chromatography. *Genet Test*. 2006; 10: 265-71.
11. Gervasini C, Castronovo P, Bentivegna A, Mottadelli F, Faravelli F, Giovannucci-Uzielli ML, et al. High frequency of mosaic CREBBP deletions in Rubinstein-Taybi syndrome patients and mapping of somatic and germ-line breakpoints. *Genomics*. 2007; 90: 567-73.
12. Gervasini C, Mottadelli F, Ciccone R, Castronovo P, Milani D, Scarano G, et al. High frequency of copy number imbalances in Rubinstein-Taybi patients negative to CREBBP mutational analysis. *Eur J Hum Genet*. 2010; 18: 768-75.
13. Thienpont B, Béna F, Breckpot J, Philip N, Menten B, Van Esch H, et al. Duplications of the critical Rubinstein-Taybi deletion region on chromosome 16p13.3 cause a novel recognisable syndrome. *J Med Genet*. 2010; 47: 155-61.
14. Kumar S, Suthar R, Panigrahi I, Marwaha R. Rubinstein Taybi Syndrome: clinical profile of 11 patients and review of literature. *Indian J Hum Genet*. 2012; 18: 161-6.
15. Bartsch O, Locher K, Meinecke P, Kress W, Seemanová E, Wagner A, et al. Molecular studies in 10 cases of Rubinstein-Taybi syndrome, including a mild variant showing a missense mutation in codon 1175 of CREBBP. *J Med Genet*. 2002; 39: 496-501.
16. Roelfsema JH1, White SJ, Ariyürek Y, Bartholdi D, Niedrist D, Papadia F, et al. Genetic Heterogeneity in Rubinstein-Taybi Syndrome: Mutations in Both the CBP and EP300 Genes Cause Disease. *Am J Hum Genet*. 2005; 76: 572-80.
17. Hennekam RC1, Tilanus M, Hamel BC, Voshart-van Heeren H, Mariman EC, van Beersum SE, et al. Deletion at chromosome 16p13.3 as a cause of Rubinstein-Taybi syndrome: clinical aspects. *Am J Hum Genet*. 1993; 52: 255-62.
18. Bartsch O1, Labonté J, Albrecht B, Wiczorek D, Lechno S, Zechner U, et al. Two patients with EP300 mutations and facial dysmorphism different from the classic Rubinstein-Taybi syndrome. *Am J Med Genet A*. 2010; 152A: 181-4.
19. Negri G1, Milani D, Colapietro P, Forzano F, Della Monica M, Rusconi D, et al. Clinical and molecular characterization of Rubinstein-Taybi syndrome patients carrying distinct novel mutations of the EP300 gene. *Clin Genet*. 2014. [Epub ahead of print]
20. Park E, Kim Y, Ryu H, Kowall N, Lee J, Ryu H. Epigenetic Mechanisms of Rubinstein-Taybi Syndrome. *Neuromol Med*. 2014; 16: 16-24.
21. Bartsch O, Kress W, Kempf O, Lechno S, Haaf T, Zechner U. Inheritance and variable expression in Rubinstein-Taybi syndrome. *Am J Med Genet A*. 2010; 152A: 2254-61.
22. Bartholdi D, Roelfsema JH, Papadia F, Breuning MH, Niedrist D, Hnnekam RC, et al. Genetic heterogeneity in Rubinstein-Taybi syndrome: delineation of the phenotype of the first patients carrying mutations in EP300. *J Med Genet*, 2007; 44: 327-33.
23. Choi HS, Yu JJ, Kim YH, Ko JK, Park IS. Pulmonary hypertension due to obstructive sleep apnea in a child with Rubinstein-Taybi syndrome. *Korean J Pediatr*. 2012; 55: 212-4.
24. Naimi DR, Munoz J, Rubinstein J, Hostoffer RW Jr. Rubinstein-Taybi syndrome: an immune deficiency as a cause for recurrent infections. *Allergy Asthma Proc*. 2006; 27: 281-4.
25. Torres LC, Sugayama SM, Arslanian C, Sales MM, Carneiro-Sampaio M. Evaluation of the immune humoral response of Brazilian patients with Rubinstein-Taybi syndrome. *Braz J Med Biol Res*. 2010; 43: 1215-24.
26. Wiley S, Swayne S, Rubinstein JH, Lanphear NE, Stevens CA. Rubinstein-Taybi Syndrome Medical Guidelines. *American Journal of Medical Genetics A*. 2003; 119A: 101-10.
27. Yagihashi T, Kosaki K, Okamoto N, Mizuno S, Kurosawa K, Takahashi T, et al. Age-dependent change in behavioral feature in Rubinstein-Taybi syndrome. *Congenit Anom*. 2012; 52: 82-6.
28. Ishizaka S, Sou G, Morofuji Y, Hayashi K, Kitagawa N, Tateishi Y, et al. [Dissecting aneurysm of the anterior cerebral artery with Rubinstein-Taybi syndrome - a case report]. *Brain Nerve*. 2010; 62: 1083-8.
29. Shim JH, Greenblatt MB, Singh A, Brady N, Hu D, Drapp R, et al. Administration of BMP2/7 in utero partially reverses Rubinstein-Taybi syndrome-like skeletal defects induced by Pdk1 or Cbp mutations in mice. *J Clin Invest*. 2012; 122: 91-106.
30. Bourtchouladze R, Lidge R, Catapano R, Stanley J, Gossweiler S, Romashko D, et al. A mouse model of Rubinstein-Taybi syndrome: defective long-term memory is ameliorated by inhibitors of phosphodiesterase 4. *Proc Natl Acad Sci U S A*. 2003; 100: 10518-22.
31. Abel T, Zukin S. Epigenetic targets of HDAC inhibition in neurodegenerative and psychiatric disorders. *Curr Opin Pharmacol*. 2008; 8: 57-64.