FEOCROMOCITOMA e CARCINOMA PAPILAR da TIROÍDE:

Coincidência ou Variante do Síndrome MEN Tipo 2?
A Propósito de Um Caso Clínico

Rita Theias, Rosário Fernandes, Damião Ferreira*, S. R. Aparício, Salete Silva
Serviços de Anatomia Patológica e Cirurgia* I
Hospital Fernando Fonseca – Amadora

Introdução

O Feocromocitoma (FEO) é um tumor raro da medula da glândula supra-renal, atingindo 0,1% da população hipertensa. Manifesta-se frequentemente por hipertensão mantida ou paroxística em pessoas novas e de meia idade. 80% são unilaterais e solitários e cerca de 10% são extra-adrenais, com origem em células cromafins. O diagnóstico, difícil, é confirmado pela presença elevada dos metabólitos das catecolaminas na urina de 24 horas e pela visualização imagiológica de massa tumoral (TC ou Angiografia). Existem factores precipitantes das crises hipertensivas (ex: anestésicos). A mortalidade do FEO não diagnosticado é alta (50-70% em Cirurgias/Anestesias e partos). 10% são malignos.

Cerca de 5% são hereditários, transmitindo-se alguns de forma autossómica dominante e outros, associados a síndromes familiares, como a Síndrome das Neoplasias Múltiplas Endócrinas (Sínd. MEN) tipo 2A e 2B.

A condição sine qua non para definição da Sínd. MEN tipo 2A/2B é a mutação germinativa do proto-oncogene RET (> em 95% dos MEN). Esta mutação induz a activação do receptor tirosina-quinase, que pode gerar tecidopicamente, hiperplasia das células C (→ Carcinoma Medular da Tiróide (CMT)) e das células cromafins (→ FEO).

Sínd. MEN 2A clássica associa o CMT ao FEO e ao Hiperparatiroidismo primário (HP). Todavia, alguns autores, em antigos recentes, descrevem casos de associação de FEO com o Carcinoma Papilar da Tiróide (CPT), pondo a hipótese da existência de uma variante da Sínd. MEN tipo 2.

Relata-se no presente Poster, o caso de um doente com FEO e CPT simultâneos, sendo ambos os tumores raros. Levantou-se a hipótese de uma possível variante da Sínd. MEN tipo 2.

Caso Clínico

Um homem, de 36 anos de idade, recorre ao Serviço de Urgência do nosso Hospital, por dor abdominal. Nos seus antecedentes, há a referir episódios intermitentes de palpitações e "flushing" facial que "coincidiam com tensão alta" (sic), nunca medicamente documentada ou estudada.

À entrada, destaca-se: TA de 130/90 mmHg, FC de 120 bat/min e dor no hipocondrio direito, sem evidência de reacção peritonial. A ecografia de urgência revela: "Massa hilar de provável leiomiomatose associada, com cálculo de 1,7 cm, micro-litíase renal bilateral."

É submetido a colecistectomia por "Colecistite Aguda Litiásica", confirmada histologicamente. O doente desenvolve picos de hipertensão maligna (pico máx: 228/130) no período peri-operatório que persistem apesar da terapêutica, com agravamento progressivo. O doente é colocado sob ventilação mecânica, entrando em assistolia 48 horas após a Cirurgia.

Exame Anatomo-Patológico: Autópsia e Microscopia

-Hábito externo com bom estado geral e de nutrição e sem evidência de palidez mucocutânea, sem alterações cutâneas relevantes
-Status pós-colecistectomia recente
-Tumor acinzentado da medula da supra-renal, esquerda, unilateral, sólido, volumoso (7 cm de maior diâmetro, glândula + tumor: 129 gr após fixação), com enfraquecimento marcado do córtex (Fig.1 e Fig.2); a microscopia óptica (Fig.3 e Fig.4) e a electrónica (Fig.5) confirma FEO, de padrão essencialmente sólido, com áreas de necrose. A zona cortical está preservada, sem invasão capsular, nem vascular
- tumor acinzentado, sólido, de contorno circunda (1,5 cm de maior diâmetro) no polo superior do lobo direito da Tiróide; a microscopia óptica revela CPT com invasão da cápsula (Fig.6, Fig.7 e Fig.8);
-Arteriopatia hipertensiva de baixo grau em rim (Fig.9), sem necrose fibrinóide nem glomerulosclerose significativa; tubulos renais com alterações de isquémia generalizada;
-Hipertrofia do ventrículo esquerdo (VE) e do septo, e ligeira fibrose intersticial no VE (Fig.10); Aterosclerose na artéria coronária descendente anterior, com redução do lúmen em > de 50% (Fig.11);
- Glândulas paratiroideias não visualizadas.

Estudos adicionais

O diagnóstico de FEO foi confirmado através de estudo imuno-histoquímico com coloração para a Cromogranina A (Fig. 6) e por microscopia electrónica,com visualização de grânulos de Neuropaníctina (Fig.5).

A contagem das células C não evidenciou hiperplasia difusa, não se observando, nomeadamente, nem "agregados com mais de 20 células" nem, "mais de 50 células C num campo de pequena ampliação (x100)".

Discussão

Dos escassos dados anamnésicos do doente, salientamos as crises hipertensivas, embora, não valorizadas clinicamente. Não existem marcadores laboratoriais, nem anatomo-patológicos de hiperparatiroidismo neste doente.Também não foi feito o estudo genético, para avaliação do proto-oncogene RET.

O CPT é um tumor das células não neuro-endócrinas. Pode ser esporádico, hereditário ou estar associado a radiações, sendo estas duas últimas formas mais agressivas, com invasão da cápsula. Em 8 a 60% dos casos, a mutação mais comummente encontrada é a translocação RET/PTC1. Os dados são assim poucos para confirmar a presença de Síndrome MEN 2A/B.

Poderá a presença desconhecida de uma mutação germinativa do proto-oncogene RET levar a desbalanceamento do genoma e mutações somáticas posteriores, nomeadamente a translocação RET/PTC1? Isto levaria à expressão e activação do receptor tirosina-quinase em células que não o apresentam normalmente. Serão os produtos do fusão do gene RET, em células germinativas, uma variante da Síndrome MEN 2A? E esse tipo de mutação, terá uma base genética?

Ou poderá ser só uma associação espontânea do FEO com CPT?

Fig.1 e Fig.2 – Feocromocitoma: detalhe macroscópico



Fig.3 – detalhe histológico do feocromocitoma (H&E x 100)
Fig.4 – Imuno-histoquímica para Cromogranina (x 200)
Fig.5 – Grânulos de Neuropaníctina, assinalados por uma seta (Microscopia Electrónica)

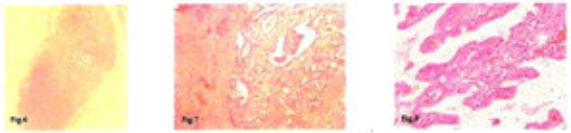

Fig.6 – Fotografia do corte de parafina do lobo direito da tiróide (H&E)
Fig.7 – Pormenor da Tiróide, com Carcinoma Papilar (H&E, x40)
Fig.8 – Detalhe do Carcinoma Papilar da Tiróide (H&E, x100)



Fig.9 – Arteriopatia hipertensiva dos rins (Verhoeff, x 100)
Fig.10 – Fibrose intersticial no miocárdio do ventrículo esquerdo (Tric. Masson, x 100)
Fig.11 – Aterosclerose da artéria coronária descendente anterior, com redução do lúmen > 50% (Tric. Masson, x 100)

Conclusão

A hipótese diagnóstica mais provável parece ser a de dois tumores sincrónos.

Foi consultado o Prof. Sobrinho Simões, o qual sugere que pode ser justificada a pesquisa de mutações germinativas, caso haja história de cancros familiares na família do doente.

Bibliografia

1. RET Proto-Oncogene in the Development of Human Cancer. Cherry Eng. J. Clin. Oncol. 1996; 20: 2449-2450.
2. Expression of Papillary Thyroid Carcinoma in Multiple Endocrine Neoplasia Type 2A. Kasdon E.A. Surgery. 1995;118:1000-1002.
3. Coexistence of MEN 2A and Papillary Thyroid Carcinoma and a Renovascular Pheochromocytoma 20 Years after Surgery. Report of a Case and a Review of the Japanese Literature. Ohara K, Sasaki M, Kato T, Inoue M. Jpn. J. Clin. Oncol. 1995; 25: 9-14.

Agradecimentos

Estamos gratos ao Prof. Sobrinho Simões, do IPATIMUP, pelo permitido e disponibilidade que sempre se revelou ao Serviço de Patologia e Cirurgia I do HFF.