

SARCOMA DE KAPOSI CLÁSSICO, A PROPÓSITO DE UM CASO CLÍNICO

KAPOSI'S SARCOMA, CASE REPORT

¹Jandir Patrocínio, ²Ana Rita Espírito Santo, ³Jemima Patrocínio, ⁴Rui Pereira, ⁵Fernando Gomes, ⁶Fernanda Louro

RESUMO

O Sarcoma de Kaposi (SK) é um distúrbio angioproliferativo descrito como doença benigna de pessoas idosas. Divide-se em 4 tipos: O Clássico, epidémico, endémico e iatrogénico. Os autores descrevem o caso de um homem caucasiano de 50 anos, português, que iniciou a sintomatologia 6 anos antes do internamento com lesões urticariformes na perna direita e perda ponderal de 10 kg em 6 meses. Por agravamento das lesões e aparecimento de púrpura nos membros inferiores recorreu ao hospital. O exame objetivo era normal à exceção de púrpuras dispersas com relevo, descamativas e violáceas na região plantar e restante membros inferiores, membros superiores e tronco. As serologias para o HIV 1 e 2 foram negativas a serologia viral para o Herpes virus humano 8 IGG foi positivo, PCR H8 positivo, a biópsia das lesões com histologia foi compatível com Sarcoma de Kaposi. Iniciou o 1º ciclo de Doxorrubicina lipossómica peguilhada e manteve seguimento em Hospital dia de Oncologia.

Palavras-chave: Sarcoma de Kaposi; Vírus herpes humano do tipo 8

ABSTRACT

Kaposi's Sarcoma (KS) is a vascular disorders proliferative described as a benign disease of the elderly. It is divided into 4 types: The Classic, epidemic, endemic and iatrogenic. The authors describe the case of a Caucasian male 50 years, Portuguese, who began the symptoms six years before admission with urticarial lesions in the right leg and weight loss of 10 kg in 6 months. By aggravation of injuries and purple appearance in the lower limbs turned to the Hospital. The physical examination was normal except for scattered embossed purple, scaly and purplish in the plantar region and rest of the lower limbs, upper limbs and trunk. Serology for HIV 1 and 2 was negative, viral serology human herpes virus 8 IgG was positive, PCR H8 positive, biopsy histology of lesions compatible with Kaposi's sarcoma. Initiated the 1st Doxorubicin liposomal cycle and kept following in Oncology Day hospital.

Keywords: Kaposi sarcoma; Human herpesvirus 8

INTRODUÇÃO

O Sarcoma de Kaposi (SK) é um distúrbio angioproliferativo descrito pela primeira vez por Moritz Kaposi em 1872 como doença benigna de pessoas idosas.¹ Divide-se em 4 tipos: Clássico, associado ao Herpes vírus humano 8 – HHV8 (em homens idosos na bacia do Mediterrâneo), epidémico (associado ao HIV/SIDA), endémico (em indígenas da África Subsaariana) iatrogénico (transplantes e fármacos imunossupressores).² O Sarcoma de Kaposi clássico acomete tipicamente doentes idosos do sexo masculino de origem do Mediterrâneo e judeus do Leste Europeu, apresentando-se como uma doença indolente com lesões paranodulares na pele e raramente com envolvimento visceral. Habitualmente, as lesões iniciam-se como máculas violáceas na porção distal dos membros inferiores e progridem muito lentamente (de anos a décadas), evoluindo para nódulos, placas e lesões tumorais.³ O exame histopatológico varia conforme o estágio clínico das lesões. As lesões iniciais do SK (máculas e placas) caracterizam-se por aumento discreto de vasos dérmicos, com pouca atipia endotelial, associado à deposição de hemossiderina ao redor.⁴ O SK apresenta

boa resposta às diversas estratégias terapêuticas como excisão cirúrgica, crioterapia e radioterapia indicadas para as lesões localizadas e nas lesões cutâneas maiores, múltiplas ou com envolvimento visceral, o tratamento sistémico está indicado.^{5,6,7}

CASO CLÍNICO

Os autores descrevem o caso de um doente do sexo masculino, caucasiano, de 50 anos, português, que residia com a esposa em Casal de Cambra. Antecedentes pessoais de Diabetes mellitus e etanolismo esporadicamente. Negava tabagismo, alergias, hemotransfusões, medicação nos últimos dois anos, viagens e infecções recentes, relações sexuais de risco, hábitos toxicómanos e história familiar de neoplasias. Iniciou a sintomatologia 6 anos antes do internamento com lesões urticariformes na perna direita, medicado com pomada tópicica que desconhecia, sem melhoria e sem seguimento. Três meses antes do internamento notou agravamento das lesões urticariformes, iniciou lesões de púrpuras dispersas na perna

¹ Interno da Formação Específica de Medicina Interna, Serviço de Medicina I, Hospital Prof. Doutor Fernando Fonseca, EPE, Amadora, Portugal

² Interna da Formação Específica de Pediatria, Serviço de Pediatria médica, Departamento de Pediatria - Hospital Santa Maria – Centro Hospitalar de Lisboa Norte, Centro académico de Lisboa, Portugal

³ Interna da Formação Específica de Medicina Interna, Serviço de Medicina II, Hospital Prof. Doutor Fernando Fonseca, EPE, Amadora, Portugal

⁴ Assistente Hospitalar de Medicina Interna, Serviço de Medicina I, Hospital Prof. Doutor Fernando Fonseca, EPE, Amadora, Portugal

⁵ Assistente Hospitalar de Oncologia, Serviço de Oncologia, Hospital Prof. Doutor Fernando Fonseca, EPE, Amadora, Portugal

⁶ Assistente Hospitalar Graduada de Medicina Interna, Diretora do Serviço de Medicina, Hospital Prof. Doutor Fernando Fonseca, EPE, Amadora, Portugal

✉ jandir_patrocinio@hotmail.com

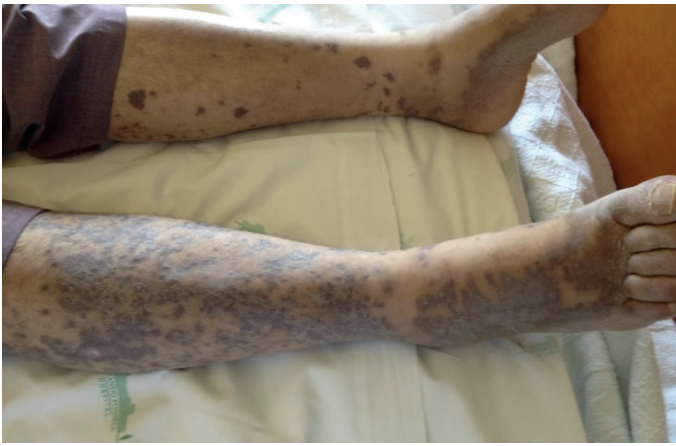

Figura 1: Púrpuras dispersas com relevo, descamativas e violáceas, 1 a 2 cm de diâmetro nos MI

direita, descamativas e violáceas com prurido, evoluindo para a região plantar, perna esquerda, coxas, membros superiores e escassas no tronco associada a perda ponderal de 10 kg em 6 meses motivo pelo qual recorreu ao hospital. Negava febre, anorexia, mal estar geral, osteomioartralgias, disfagia ou odinofagia, náuseas ou vômitos, alteração do trânsito intestinal e discrasia hemorrágica. Negava queixas de outros aparelhos e sistemas.

Ao exame objectivo apresentava-se vígil, orientado, corado e hidratado, eufórico e acianótico, apirético e anictérico, púrpuras dispersas com relevo, descamativas e violáceas, 1 a 2 cm de diâmetro e prurido na região plantar e membros inferiores (Fig. 1) e membros superiores e tronco (Fig. 2) e tronco. Sem adenomegalias palpáveis. Restante exame objectivo sem alterações.

Analicamente com hemograma, PCR, função renal e hepática normais, serologias e cargas virais para o VIH 1 e 2 negativas, serologias virais para o Herpes vírus humano 8 IgG positivo, PCR H8 positivo, serologias autoimunes, restantes serologias virais e bacterianas, marcadores tumorais e população linfocitária negativas, fundoscopia, o exame do cavum e a laringoscopia sem alterações, endoscopia digestiva alta e colonoscopia normais. A TC toraco-abdomino-pélvico e a telerradiografia do tórax foram normais.

O exame histológico das lesões foi compatível com Sarcoma de Kaposi (Fig. 3). O exame imunohistoquímico mostrou-se positivo para o marcador CD34 (Fig. 4). Iniciou o 1º ciclo de Doxorubicina lipossômica peguilhada e manteve seguimento em Hospital dia de Oncologia.

DISCUSSÃO

O SK é um tumor endotelial multicêntrico com baixo grau de malignidade, considerado raro até ao início da epidemia da SIDA. A partir de 1981, a sua incidência aumentou consideravelmente sobretudo em doentes homossexuais (SK epidémico associado ao HIV). Em 1994, descobriu-se a participação de um vírus do grupo herpes (HHV-8 ou SKHV) na etiopatogenia do SK.⁸ Estudos mais recentes mostram três factores mais implicados na sua etiopatogenia: a infecção pelo HIV, a infecção pelo HHV-8 e o papel das citocinas.⁴ A partir de 1996, nos doentes com infecção pelo HIV, a introdução da terapia anti-retroviral combinada (HAART) resultou na redução significativa do número de novos casos de SK epidémico. O SK endémico ocorre em toda a África equatorial, particularmente a subsaariana. Acomete crianças e adultos,

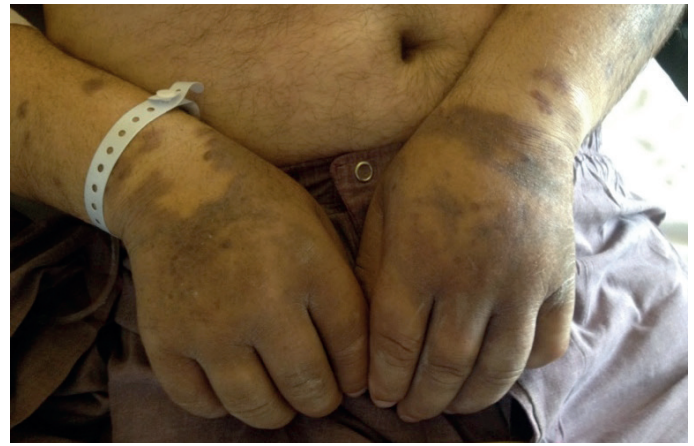

Figura 2: Púrpuras dispersas com relevo, descamativas e violáceas nos membros superiores.

com predomínio no sexo masculino, não estando associado à imunodeficiência. O SK clássico é uma doença rara, de evolução lenta e curso benigno. Acomete preferencialmente pessoas entre 40 e 70 anos, do sexo masculino. Tem incidência distinta em diferentes regiões, sendo mais frequente na Itália, Grécia, Turquia e Israel.⁹ No caso descrito, o doente apresentava inicialmente lesões urticariformes na perna direita que progrediram em cerca de 6 anos para lesões purpúricas dispersas na perna direita, com relevo, descamativas e violáceas, acometendo a região plantar, perna esquerda, coxas, membros inferiores e tronco, o que coincide com a literatura que descreve que habitualmente as lesões iniciam-se como máculas violáceas na porção distal dos membros inferiores e progredem muito lentamente (de anos a décadas), podendo evoluir para nódulos, placas e lesões tumorais. Pelo seu carácter multicêntrico, podem aparecer lesões novas noutras áreas.

Com a evolução da doença, as lesões tornam-se mais endurecidas, acastanhadas e com superfície irregular, podendo haver ulceração e edema perilesional⁴, apesar do doente descrito não apresentar essas últimas manifestações.

Durante a evolução da doença, raramente no início, as membranas mucosas da boca e conjuntivas podem ser envolvidas em cerca de 15% dos doentes.⁵ O envolvimento visceral é mais comum nos gânglios linfáticos e no trato gastrointestinal mas também pode acometer fígado, pulmão e coração entre outros órgãos.³ O doente foi submetido a exames que excluíram qualquer envolvimento nas mucosas oral ou conjuntival e visceral.

O exame histopatológico varia conforme o estágio clínico das lesões. As lesões iniciais do SK (máculas e placas) caracterizam-se por aumento discreto de vasos dérmicos, com pouca atipia endotelial, associado à deposição de hemossiderina ao redor. Esse aspecto pode ser confundido com tecido de granulação, o que dificulta o diagnóstico histopatológico.⁴ Nas fases mais avançadas da doença, a proliferação celular é maior numericamente e de aspecto fusiforme, com formação de fendas vasculares irregulares, visto que podem conter eritrócitos extravasados íntegros e degenerados.^{2,4}

No presente caso o exame histológico mostrou proliferação de células fusiformes e fendas vasculares e o estudo imunohistoquímico mostrou CD34+ positivo, marcador das células fusiformes, que são células endoteliais alteradas pelo HHV8.

O SK apresenta boa resposta às diversas estratégias terapêuticas.¹⁰ Para lesões localizadas, excisão cirúrgica, crioterapia e radioterapia têm indicação. Para lesões cutâneas

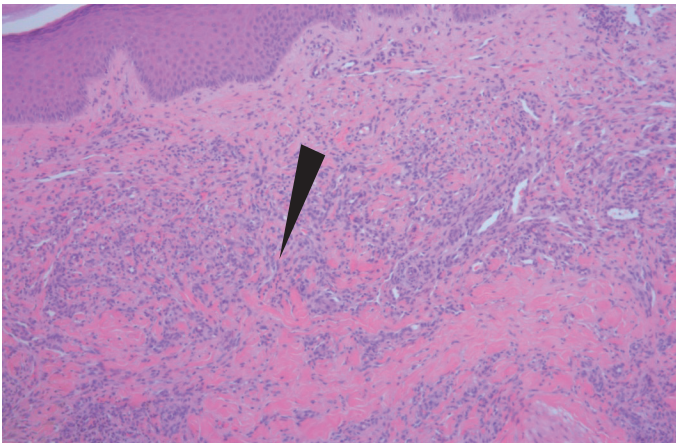


Figura 3: Células fusiformes e fendas vasculares, características de infiltração da derme por Sarcoma de Kaposi.

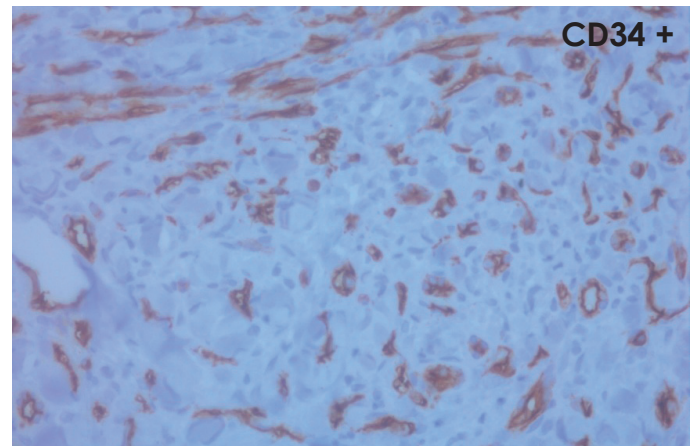


Figura 4: Exame imunohistoquímico mostra CD34+ positivo (marcador das células fusiformes, que são células endoteliais alteradas pelo HHV8)

maiores, múltiplas ou com envolvimento visceral, o tratamento sistêmico está indicado. Em relação ao tratamento sistêmico e nos casos de doença disseminada, a quimioterapia é indicada para actuar tanto nas lesões cutâneas como nas viscerais. Existem diversos agentes quimioterápicos ativos, com taxa de resposta de cerca de 60 a 80%, dentre eles as antraciclina lipossomais (doxorrubicina, daunorrubicina) o paclitaxel a vimblastina e o etoposide.^{5,10,7} A imunoterapia com interferon pode ser indicada em casos selecionados.¹⁰ O doente iniciou o tratamento com Doxorrubicina lipossômica peguilada (1º ciclo) uma vez que apresentava muitas e extensas lesões cutâneas e manteve seguimento na Consulta de Oncologia.

CONCLUSÃO

Relatou-se o caso de um doente, procedente do sul da Europa que apresentou Sarcoma de Kaposi classico e exame histológico e imunohistoquímico compatíveis, mas sem envolvimento visceral e que teve boa resposta à terapêutica com a Doxorrubicina lipossômica peguilada. É possível evitar-se a progressão do sarcoma de Kaposi e suas complicações com recurso aos novos métodos diagnósticos e melhor tratamento. As estratégias mais bem orientadas dos profissionais, o uso de medidas preventivas e o diagnóstico precoce diminuirão cada vez mais a incidência da doença e as suas complicações.

BIBLIOGRAFIA

1. Portsmouth S, Stebbing J, Gill J, Mandalia S, Bower M, Nelson M, et al. A comparison of regimens based on non-nucleoside reverse transcriptase inhibitors or protease inhibitors in preventing Kaposi's sarcoma. *AIDS*. 2003; 17:F17-22.
2. Krown S, Singt J. Classic Kaposi's sarcoma: Epidemiology, risk factors, pathology, and molecular pathogenesis. Uptodate 2012, version 2.0.
3. Stiller CA, Trama A, Brewster DH, Verne J, Bouchardy C, Navarro C, et al. Descriptive epidemiology of Kaposi sarcoma in Europe. Report from the RARECARE project. *Cancer Epidemiology*. 2014; 38:670–678.
4. Aka PV, Kemp TJ, Charles SR, Meredith SS, Mark NP, Carmela L, et al. A Multiplex Panel of Plasma Markers of Immunity and Inflammation in Classical Kaposi Sarcoma. *Journal of Infectious diseases*. Brief Report. 2015; 9:211-226.
5. Krown S, Singt J. Classic Kaposi's sarcoma: Clinical features, staging, diagnosis, and treatment. Uptodate 2012, topic 7729, version 7.0
6. Aldenhoven M, Barlo NP, Sanders CJ. Therapeutic strategies for epidemic Kaposi's sarcoma. *Int J STD AIDS*. 2006; 17:571-578.
7. Wiener HW, Zhang K, Kaslow RA, Ogwaro KM, Shrestha S, Jacobson LP. A candidate gene approach for virally induced cancer with application to HIV-related Kaposi's sarcoma. *Int J Cancer*. 2014; 134(2): 397-404
8. Chang Y, Cesarman E, Pessin MS, Lee F, Culpepper J, Knowles DM, et al. Identification of herpesvirus-like DNA sequences in AIDS-associated Kaposi's sarcoma. *Science*. 1994; 266:1865-1869.
9. Portsmouth S, Stebbing J, Gill J, Mandalia S, Bower M, Nelson M, et al. A comparison of regimens based on non-nucleoside reverse transcriptase inhibitors or protease inhibitors in preventing Kaposi's sarcoma. *AIDS*. 2003; 17:F17-22.
10. Eugênia MDN, Maria HV, Padilha Q, Enokihara MMSS, Almeida FA, Porro AM. Fatal outcome in classic Kaposi's sarcoma. *An Bras Dermatol*. 2010;85(3):375-379.