

HEMORRAGIAS RETINIANAS NO RECÉM NASCIDO, A PROPÓSITO DE TRÊS CASOS

NEWBORN RETINAL HEMORRHAGE, THREE CASE-REPORTS

Cristina Santos¹, Mário Ramalho¹, Catarina Pedrosa¹, Inês Coutinho¹, Marta Ferreira², Graça Pires³, Susana Teixeira³

RESUMO

As hemorragias retinianas associadas ao trauma de parto são frequentes e geralmente benignas. O diagnóstico diferencial de hemorragias retinianas nos primeiros meses de vida, inclui, além desta patologia, infecções congénitas, traumatismos não acidentais (síndrome de shaken baby) e discrasias hemorrágicas. Analisam-se 3 casos de hemorragias retinianas relacionadas com o parto nos recém nascidos de termo.

Palavras chave: Recém nascido, hemorragia retiniana, síndrome de *shaken baby*

ABSTRACT

Newborn retinal hemorrhages associated with birth trauma are common and usually benign. Differential diagnosis of retinal hemorrhages in the first months of life, includes this benign pathology, non-accidental trauma (shaken baby syndrome) and bleeding diathesis. Three case-reports of birth-related retinal hemorrhages are presented in three full term newborns.

Keywords: Newborn, retinal hemorrhage, shaken baby syndrome

INTRODUÇÃO

As hemorragias retinianas neonatais que ocorrem durante o trabalho de parto são frequentes e podem apresentar um problema de diagnóstico diferencial com outras patologias como discrasias hemorrágicas ou infecções congénitas. O factor de risco melhor estabelecido é o tipo de parto, sendo mais frequentes nos partos por ventosa, eutócico, por fórceps e com menor frequência, nos partos por cesariana.^{1,2} Outro factor de risco referido na literatura é a idade materna, com maior frequência de hemorragia com o aumento da idade materna. Este trabalho tem como objectivo analisar 3 casos de hemorragias retinianas neonatais detectadas em recém nascidos de termo.

CASOS CLÍNICOS

Três recém nascidos de termo, do sexo feminino, com 3, 6 e 17 dias de vida. Observados por oftalmologia por: equimose palpebral bilateral, suspeita de infecção congénita a citomegalovírus (CMV) e asfixia neonatal. O tipo de parto foi respectivamente: fórceps, eutócico e cesariana.

Caso clínico 1

Recém nascido do sexo feminino com 3 dias de vida, parto distócico por fórceps, idade materna de 28 anos. Observada por oftalmologia por equimose palpebral bilateral. Observou-se máscara equimótica, hemorragia subconjuntival e hifema bilaterais. À fundoscopia observaram-se hemorragias confluentes em torno do disco óptico e arcadas vasculares, hemorragia foveolar bilateral e hemorragias pré retinianas (Fig.1A). Sete semanas após a primeira observação, verifi-

cou-se persistencia da hemorragia foveolar do olho esquerdo e hemorragias intraretinianas profundas dispersas nos quadro quadrantes em ambos os olhos (Fig. 1C). Contagem de plaquetas sem alterações.

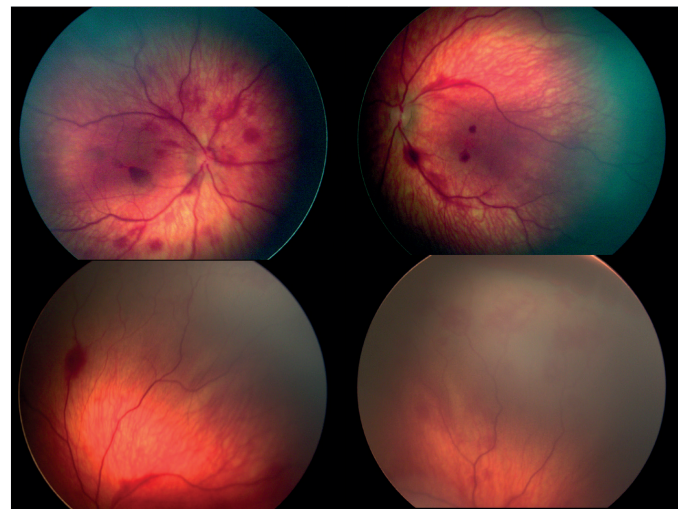


Figura 1 – Retinografias obtidas com Retcam3® do fundo ocular do olho direito do 2º Caso. A - Aos 3 dias de vida. (→) hemorragias pré retinianas; B - Aos 10 dias de vida; C – Às 7 semanas de vida

Caso clínico 2

Criança do sexo feminino com 6 dias de vida, nascida de parto eutócico, idade materna de 31 anos. Observada por oftalmologia por suspeita de infecção congénita a CMV. À observação apresentava meios ópticos transparentes e à fundoscopia

¹ Interno do Serviço de Oftalmologia do Hospital Prof. Doutor Fernando da Fonseca, EPE, Amadora, Portugal
✉ cristinamsantos@gmail.com

² Assistente Hospitalar do Serviço de Pediatria do Hospital Prof. Doutor Fernando da Fonseca, EPE, Amadora, Portugal

³ Assistente Hospitalar Graduado do Serviço de Oftalmologia do Hospital Prof. Doutor Fernando da Fonseca, EPE, Amadora, Portugal

Os autores não têm qualquer interesse comercial no conteúdo deste trabalho e não receberam qualquer bolsa para a sua realização.

Trabalho apresentado na forma de Poster no 57º Congresso da Sociedade Portuguesa de Oftalmologia; 4-6 de Dezembro 2014 em Vilamoura

Recebido 02/05/15; Aceite 28/05/15

pia hemorragias intraretinianas profundas nos 4 quadrantes em ambos os olhos, centradas no disco óptico (Fig. 2). Apresentava ainda em menor número, hemorragias na camada de fibras nervosas (em chama de vela). A avaliação analítica não mostrou trombocitopénia ou alterações da coagulação.

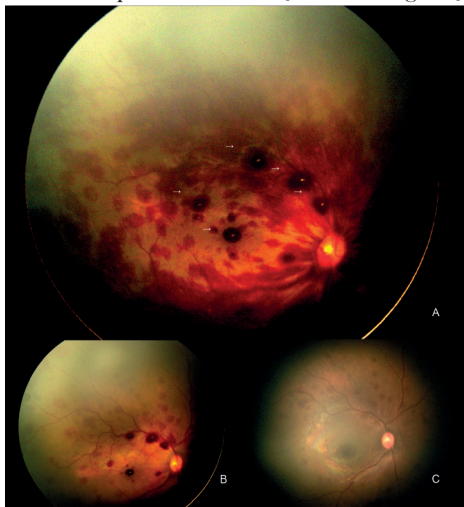

Figura 2 – Retinografias obtidas com Retcam3® (Clarity Medical Systems) do fundo ocular de ambos os olhos do 1º Caso, aos 6 dias de vida.

Caso clínico 3

Criança do sexo feminino com 17 dias de vida, nascida de parto por cesariana, idade materna de 27 anos. Observada por oftalmologia por asfixia neonatal. A fundoscopia revelou hemorragias intraretinianas profundas nos 4 quadrantes em ambos os olhos, predominantemente no pólo posterior (Fig. 3). Sem trombocitopénia.

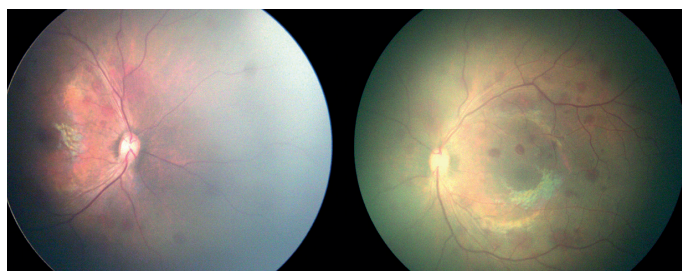


Figura 3 – Retinografias obtidas com Retcam3® (Clarity Medical Systems) do fundo ocular de ambos os olhos do 3º Caso.

DISCUSSÃO

As hemorragias retinianas associadas ao trauma de parto surgem, dependendo das séries, em 20 a 35% dos recém nascidos.¹⁻³ Apesar de geralmente benignas, existem relatos de ambliopia em crianças com hemorragia foveolar neonatal.⁴ São também importantes no diagnóstico diferencial de hemorragias retinianas nos primeiros meses de vida que também podem ocorrer na infecção congénita a citomegalovírus ou traumatismos não acidentais (Síndrome de *Shaken baby*). Conhecer esta entidade clínica e sua história natural torna-se assim essencial para qualquer oftalmologista que observe crianças desta faixa etária.

Nesta série de recém nascidos com hemorragias retinianas, os achados foram bilaterais e a gravidade das hemorragias foi simétrica. Observaram-se hemorragias subconjuntivais, hifema, hemorragias pré-retinianas e hemorragias intraretinianas superficiais e profundas. As hemorragias intraretinianas profundas foram aquelas que persistiram mais tempo. Um estudo prospectivo envolvendo 149 recém nascidos, mostrou que hemorragias retinianas em crianças com mais de um mês de vida provavelmente não se relacionavam com o parto.² No segundo caso da série apresentada, ainda se observavam hemorragias às 7 semanas de vida, contrariando estes achados.

BIBLIOGRAFIA

- 1 Hughes LA, May K, Talbot JF, Parsons MA. Incidence, distribution, and duration of birth-related retinal hemorrhages: a prospective study. *JAAPOS*. 2006; 10(2):102-6
- 2 Emerson MV, Pieramici DJ, Stoessel KM, Berreen JP, Gariano RF: Incidence and rate of disappearance of retinal hemorrhage in newborns. *Ophthalmology*. 2001; 108(1):36-9
- 3 Li LH, Li N, Zhao JY, Fei P, Zhang GM, Mao JB, Rychwalski PJ. Findings of perinatal ocular examination performed on 3573, healthy full-term newborns. *Br J Ophthalmol*. 2013; 97(5):588-91
- 4 Zwaan J, Cardenas R, O'Connor PS. Long-term outcome of neonatal macular hemorrhage. *J Pediatr Ophthalmol Strabismus*. 1997; 34(5):286-8.