

PERICARDITE CONSTRICTIVA

CONSTRICTIVE PERICARDITIS

Énia Ornelas¹, Mariana Cardoso², Pedro Paixão³

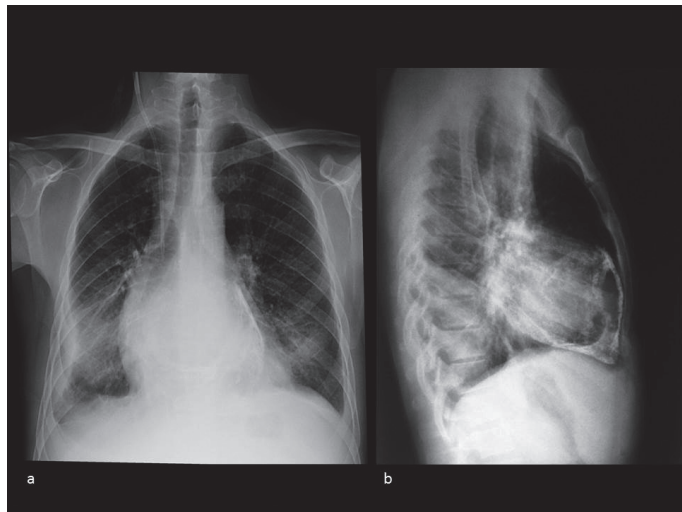


Figura 1 - Radiografia de Tórax (2002) em incidências PA (a) e Perfil (b), demonstrando halo com densidade cálcica à periferia da silhueta cardíaca

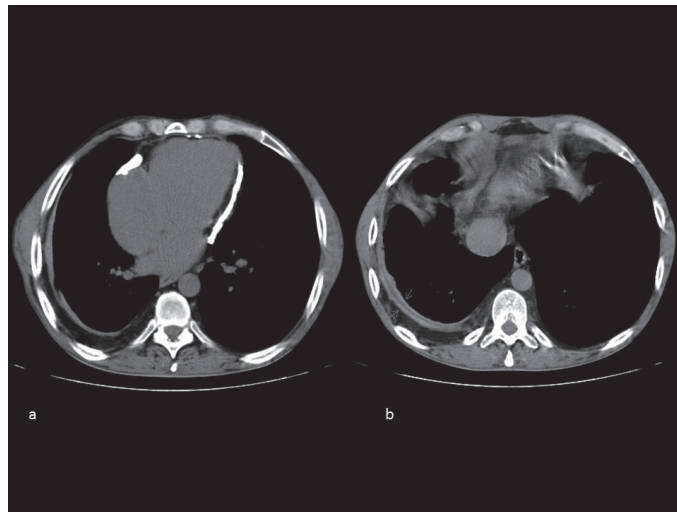


Figura 2 - TC de Tórax sem contraste (realizada em 2013): Extensas calcificações pericárdicas (a) e (b) espessamento dos folhetos pleurais

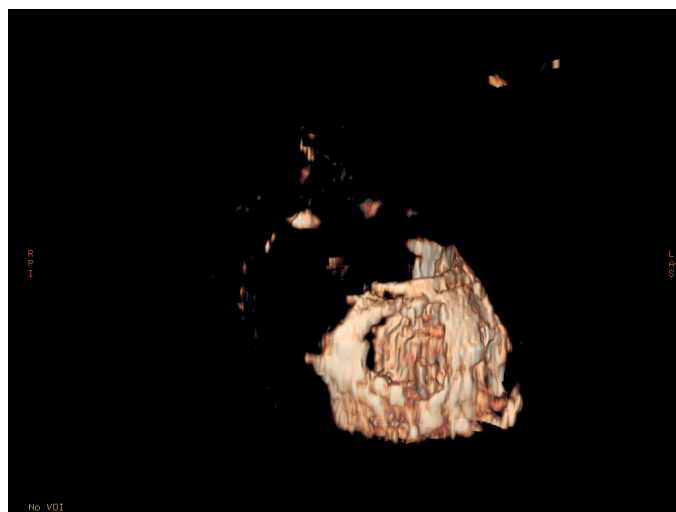


Figura 3 - Extensas calcificações pericárdicas que rodeiam preferencialmente as paredes ventriculares (Volume Rendering contendo apenas os vóxeis com densidade cálcica).

A pericardite é um processo inflamatório do pericárdio que pode evoluir com tamponamento ou constrição, cuja prevalência ronda 1%.¹ A tuberculose é a principal causa de pericardite constrictiva em países subdesenvolvidos e em doentes imunossuprimidos, sendo uma causa rara em países desenvolvidos.² A pericardite tuberculosa pode levar a fibrose e calcificação pericárdicas; estas alterações são, na maioria dos casos, inicialmente assintomáticas podendo evoluir para restrição do enchimento diastólico e insuficiência cardíaca.² A Tomografia Computorizada (TC) e a Ressonância Magnética (RM) são uteis no diagnóstico e permitem aferir o espessamento do pericárdio e a calcificação.^{1,2} O tratamento

definitivo consiste na ressecção completa do pericárdio (pericardiectomia), um procedimento com mortalidade perioperatória elevada (6-12%).³ Os melhores resultados são obtidos quando é realizada precocemente.⁴ Em doentes assintomáticos ou com sintomas mínimos e evidência de constrição persistente, a intervenção poderá não estar recomendada, sendo ainda um tema controverso na literatura.⁵

Apresentamos as imagens referentes ao caso de um homem de 47 anos, com internamento prolongado na adolescência por infecção respiratória (provável tuberculose pulmonar), sem história sugestiva de insuficiência cardíaca, cuja radiografia de tórax revelou extensa calcificação pericárdica

¹ Interna do Internato Complementar de Medicina Interna, do Serviço de Medicina III, do Hospital Prof. Doutor Fernando Fonseca, EPE, Amadora, Portugal.

✉ eornelas1988@gmail.com

² Interna do Internato Complementar de Gastroenterologia do Hospital Prof. Doutor Fernando da Fonseca, EPE, Amadora, Portugal.

³ Interno do Internato Complementar de Radiologia, do Serviço de Radiologia do Hospital Prof. Doutor Fernando da Fonseca, EPE, Amadora, Portugal.

Recebido 08/04/15; Aceite 29/05/15

(Fig. 1). Na marcha diagnóstica subsequente realizou ecocardiograma transtorácico que mostrou pericárdio espessado, bem como padrão de enchimento do ventrículo esquerdo compatível com constrição pericárdica mas com boa função sistólica. A TC de tórax sem contraste revelou também extensas calcificações pericárdicas (Fig. 2a e 3) e espessamento dos folhetos pleurais (Fig. 2b). Foi admitido o diagnóstico de pericardite constritiva de provável etiologia tuberculosa, clinicamente silenciosa. Assim, neste caso não se optou por intervenção cirúrgica na altura do diagnóstico pela longa evolução da doença e ausência de insuficiência cardíaca.

Palavras chave: pericardite; constritiva; tuberculose; pericardiectomia.

Pericarditis is an inflammation of the pericardial sac that can lead to cardiac tamponade or constriction, in approximately 1% of the patients.¹ Tuberculosis is the major cause of constrictive pericarditis in the immunocompromised population and in patients living in developing countries; it is rare in developed countries.² Tuberculous pericarditis can lead to fibrosis and calcification of the pericardial sac. In the majority of cases, initial changes are asymptomatic. Later, due to the rigid pericardium, it may lead to limited filling of heart chambers. This compromises cardiac output, eventually leading to

heart failure.² Computed tomography (CT) and magnetic resonance imaging (MRI) are used to detect pericardial thickening and calcifications.^{1,2} The only definitive treatment for constrictive pericarditis is surgical recession of the pericardium (pericardiectomy). This procedure has a mortality rate of 6-12%.³ The sooner the surgery is performed, the better are the long term results.⁴ In asymptomatic or minimal symptomatic patients with persisting evidence of constriction, the intervention is questionable, and there is controversy in the current literature.⁵

This is a case report of a 47 year-old male with extensive pericardial calcification on his chest radiography (Fig. 1). The patient had a previous history of prolonged hospital stay during adolescence due to a suspected pulmonary tuberculosis. Currently there is no evidence of heart failure. During investigation a transthoracic echocardiography was performed revealing a thickened pericardium and a left ventricle filling pattern compatible with constriction, with preserved systolic function. The chest CT also showed extensive pericardial calcification (Fig. 2a and 3) and pleural thickening (Fig. 2b). The diagnosis of a clinically silent constrictive pericarditis of tuberculous etiology was assumed. In this case, due to the long evolution and absence of heart failure, a surgical intervention was not performed.

Keywords: pericarditis, constrictive, tuberculosis, pericardiectomy

BIBLIOGRAFIA

1. Troughton WR, Asher RC, Klein L, Allan LK. Pericarditis. *The Lancet*. 2004; 363: 717-27.
2. Klandaker MH, Espinosa RE, Nishimura RA, Sinak LJ, Haynes SN, Melduni RM, et al. Pericardial Disease: diagnosis and management. *Mayo Clin. Proc.* 2010; 85: 572-593.
3. Seferovic M P, Ristic AD, Maksimovic R, Simeunovic DS, Milinkovic I, Mitrovic JP, et al. Pericardial syndromes: an update after the ESC guidelines 2004. *Heart Fail Rev.* 2013; 18: 255-266.
4. Gopaldas RR., Dao T K, Caron NR, Markley JG. Predictors of in-hospital complications after pericardiectomy: a nationwide outcomes study. *J. Thorac. Cardiovasc. Surg.* 2013; 145: 1227-1233.
5. Clare GC, Troughton RW. Management of constrictive pericarditis in the 21st century. *Curr Treat Options Cardiovasc Med.* 2007; 9: 436-42.