

# PSEUDOTUMOR DO PULMÃO

## LUNG PSEUDOTUMOR

Cátia Canelas<sup>1</sup>, Inês Oliveira<sup>2</sup>, Joana Lemos<sup>3</sup>, Alexandra Vaz<sup>3</sup>, Fernando Girão<sup>4</sup>

### RESUMO

*Pseudotumor do pulmão* é um termo utilizado para descrever alterações imagiológicas compatíveis com massas tumorais, mas cujo estudo posterior revela não o serem. Quando nos referimos à etiologia cardiogénica para o pseudotumor do pulmão, falamos de “*vanishing tumor*”, isto porque a coleção localizada de líquido responde francamente à terapêutica diurética.

Apresenta-se um caso clínico de um homem de 81 anos, com antecedentes de insuficiência cardíaca, que recorre ao serviço de urgência (SU) num primeiro episódio após uma intercorrência infecciosa respiratória e num segundo episódio após período de consumo excessivo de álcool. Em ambos os episódios referia como principais sintomas dispneia, ortopneia e cansaço fácil. O estudo imagiológico apresentava opacidade lenticular no terço médio/inferior do campo pulmonar direito a merecer esclarecimento etiológico. Foi internado para estudo.

A manifesta resposta clínica e imagiológica à terapêutica diurética permitiu o diagnóstico final de *pseudotumor do pulmão*.

**Palavras chave:** Pseudotumor do pulmão, radiografia do tórax, insuficiência cardíaca, diurético.

### ABSTRACT

*Lung pseudotumor* is a term used to describe imagiological findings compatible with tumoral masses which cannot be confirmed by further diagnostic studies. When referring to the cardiogenic etiology, the term “*vanishing tumor*” is used because the localized liquid accumulation promptly responds to diuretic treatment.

We present the case of an 81 year old man, with a past medical history of heart failure, that arrives to the emergency room firstly because a respiratory infection and a second time after a heavy alcohol consumption episode. In both episodes he referred dyspnea, orthopnea and fatigue to small efforts. The image studies revealed a lenticular opacity in the medium/inferior third of the right lung. He was admitted for further etiological study.

The impressive clinical and imagiological response to diuretics allowed the conclusion of *vanishing tumor* as the final diagnosis.

**Keywords:** *Vanishing tumor; chest x-ray, heart failure, diuretic.*

### INTRODUÇÃO

*Pseudotumor do pulmão* é um termo utilizado para descrever alterações imagiológicas dos campos pulmonares que são compatíveis com massas tumorais, mas cujo estudo posterior não as consegue demonstrar. As etiologias para este tipo de achados são diversas sendo as mais frequentes a etiologia inflamatória e a etiologia cardiogénica.<sup>1,2</sup> Quando a etiologia do pseudotumor do pulmão é cardiogénica também se usa o termo “*vanishing tumor*”, porque a coleção localizada de líquido transudativo, resultante da congestão provocada pela insuficiência cardíaca responde francamente à terapêutica diurética.<sup>3-8</sup>

Esta coleção focal é causada pela congestão provocada pela insuficiência cardíaca e pela obliteração da pleura.<sup>3-5</sup> A insuficiência cardíaca pode ter como base várias patologias cardiovasculares sendo a mais frequentemente documentada a doença aterosclerótica.<sup>3</sup> A segunda condição leva à acumulação de líquido no espaço interlobar e nas cisuras, com predileção pela cisura transversa direita, em prejuízo da acumulação no espaço pleural livre.<sup>3,4</sup> No entanto a obliteração pleura nunca é completa, uma vez que há resposta aos diuréticos com drenagem do líquido acumulado.

O diagnóstico é habitualmente presumido pelas alterações características da radiografia do tórax, que incluem a

opacidade geralmente lenticular (< 4cm) na cisura transversa, a obliteração dos seios costofrénicos e o aumento do índice cardiotorácico; associadas à marcada resposta à terapêutica diurética.<sup>3-5</sup> Apresenta-se um caso com duas orientações diagnósticas distintas de apresentações clínicas semelhantes no mesmo doente.

### CASO CLÍNICO

Um homem de 81 anos, agricultor, sem história de tabagismo, com antecedentes médicos de fibrilação auricular, insuficiência cardíaca, insuficiência renal, hipotireoidismo e anemia de etiologia não esclarecida (por recusa do doente) e habitualmente medicado com amiodarona 200mg id, losartan 50mg id, levotiroxina 100µg id e omeprazol 20mg id. Recorreu ao serviço de urgência (SU) por dispneia, ortopneia, cansaço fácil e indisposição generalizada, que sucederam um síndrome gripal 15 dias antes da admissão. O paciente negava febre, dor torácica ou outra, tosse, expectoração, hipersudorese ou emagrecimento. À admissão estava apirético, com tensão arterial (TA) 135/83mmHg, frequência cardíaca (FC) 89bpm; à auscultação pulmonar apresentava crepitações e ruídos respi-

<sup>1</sup> Interna de formação específica de Medicina Interna do 2º ano, Medicina 1, Centro Hospitalar Tondela-Viseu, Viseu, Portugal, ✉ catiacanelas@gmail.com

<sup>2</sup> Interna de formação específica de Medicina Interna do 3º ano, Medicina 1, Centro Hospitalar Tondela-Viseu, Viseu, Portugal

<sup>3</sup> Assistente Hospitalar de Medicina Interna, Medicina 1, Centro Hospitalar Tondela-Viseu, Viseu, Portugal

<sup>4</sup> Diretor de Serviço de Medicina Interna, Medicina 1, Centro Hospitalar Tondela-Viseu, Viseu, Portugal

Recebido 11/01/15; Aceite 27/04/15

ratórios diminuídos em ambas bases pulmonares. Do estudo realizado no SU analiticamente apresentava hemoglobina de 12,4g/dl e creatinina de 1,4mg/dl, sem aumento dos parâmetros inflamatórios e sem hipoxemia na gasimetria. Na radiografia torácica apresentava cardiomegalia, um discreto apagamento dos ângulos costofrênicos e opacidade ovalada de limites irregulares bem definidos no terço médio/inferior do campo pulmonar direito (Fig.1). O paciente foi admitido no internamento com o diagnóstico provisório de *pneumonia adquirida na comunidade* dada a história de síndrome gripal mal resolvido sem estudo imagiológico prévio.

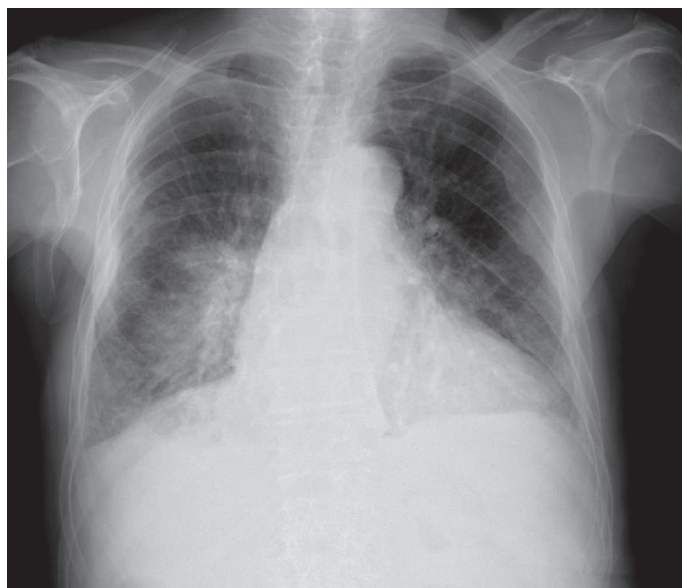


Figura 1 - Cardiomegalia, discreto apagamento dos ângulos costofrênicos e opacidade ovalada de limites irregulares bem definidos no terço médio/inferior do campo pulmonar direito.

No internamento iniciou antibioterapia empírica com azitromicina 500mg id, amoxicilina e ácido clavulânico 1,2g 3id. Ao 2º dia de internamento foi pedida observação de urgência pela equipa de enfermagem por dispneia, dessaturação e hipertensão arterial. À observação médica o doente estava apirético, TA de 210/110mmHg, frequência cardíaca  $\pm$  130bpm, sudorético, taquipneico com tiragem global. A auscultação cardíaca era arritmica e na auscultação pulmonar apresentava sibilos presentes durante todo o ciclo respiratório e dispersos bilateralmente e crepitações nos dois terços inferiores de ambos os hemitóraces. Foi admitido tratar-se de um quadro de edema agudo do pulmão pelo que se instituiu terapêutica diurética, morfina e dinitrato de isossorbido com boa resposta clínica. Ao terceiro dia de internamento apresentou novo episódio de edema agudo do pulmão mais uma vez resolvido com terapêutica médica. Repetiu radiografia do tórax que mantinha sinais evidentes de congestão bem como a opacidade descrita no exame da admissão. Analiticamente mantinha-se sem aumento dos parâmetros inflamatórios mas com BNP de 810pg/ml. Os valores de TSH (2,01mUI/L) e T4 livre (1,2 ng/dl) mostravam que o doente estava em eutiroidismo. Suspendeu antibioterapia e iniciou diurético de ansa fixo, furosemida 40mg 3id. No ecocardiograma mostrava regurgitação aórtica e mitral moderadas, ventrículo esquerdo

com boa função sistólica global e cálculo da FEV (*Simpson 4C*) de 61%. A terapêutica diurética rapidamente levou a uma franca melhoria clínica e imagiológica com desaparecimento quase completo da “massa” pulmonar, visível no exame da admissão e ângulos costofrênicos livres (Fig. 2). O doente teve alta ao sexto dia de internamento com ajuste terapêutico para a insuficiência cardíaca: losartan 100mg id, carvedilol 25mg id, espironolactona 50mg id, furosemida 40mg id, amiodarona 200mg id e ácido acetilsalicílico 100mg id.

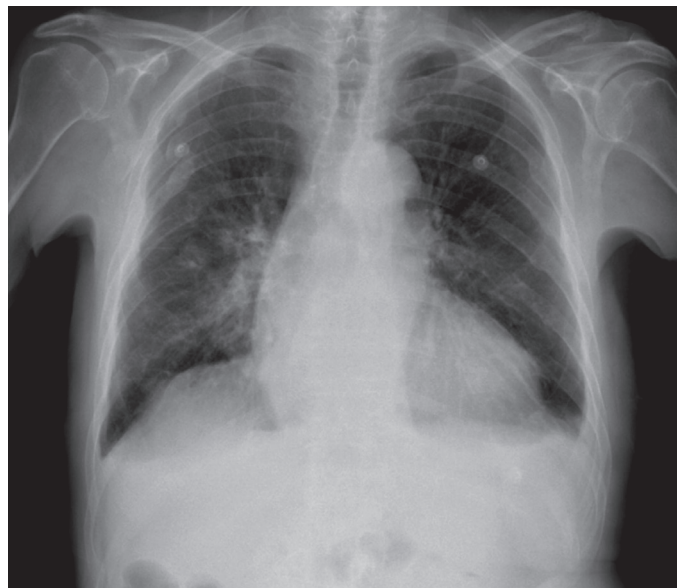


Figura 2 - Discreta diminuição do índice cardiotorácico, ângulos costofrênicos livres e opacidade ovalada em resolução.

O mesmo doente recorreu ao SU, cerca de um ano após o episódio anteriormente descrito, por agravamento do cansaço habitual para médios esforços, ortopneia e agravamento vespertino dos edemas dos membros inferiores. Negava febre, dor torácica ou outra, tosse, expectoração, hipersudorese e emagrecimento. Não se encontrava a cumprir o esquema terapêutico da alta do internamento anterior, mas antes: metolazona 5mg id, ácido fólico 1mg id, ferro trivalente 100mg id, esomeprazol 20mg id, alopurinol 300mg id, levotiroxina 100µg id e triflusal 300mg id. Referia também consumo alcoólico excessivo.

Do exame físico realizado à admissão é de salientar que o doente estava apirético, hipertenso (TA 168/80mmHg), à auscultação pulmonar apresentava discretos sibilos dispersos, crepitações nos dois terços inferiores de ambos os hemitóraces e os sons respiratórios estavam diminuídos em ambas as bases; os membros inferiores estavam edemaciados de forma simétrica com Godet +++/++++. Do estudo realizado no SU, analiticamente de salientar anemia normocítica e normocrômica (Hb 10,5 g/dl), hipoalbuminémia (2,5g/dl) e creatinina de 1,4 mg/dl. Na radiografia torácica apresentava agravamento da cardiomegalia prévia, apagamento dos ângulos costofrênicos (mais significativo à direita), cisurite direita e opacidade arredondada de limites regulares bem definidos no terço médio/superior do campo pulmonar direito (Fig. 3).

Foi admitido no internamento para tratamento médico e esclarecimento da etiologia da massa presente na radiografia. O estudo inclui um ecocardiograma transtorácico que

mostrou agravamento das alterações valvulares prévias e decréscimo da FEV para 48%; analiticamente com valores dos marcadores para tumor de pulmão, CEA, CYFRA 21.1 e NSE normais, BNP 1164 pg/ml, saturação da transferrina de 21% e doseamentos de ácido fólico e vitamina B12 normais.

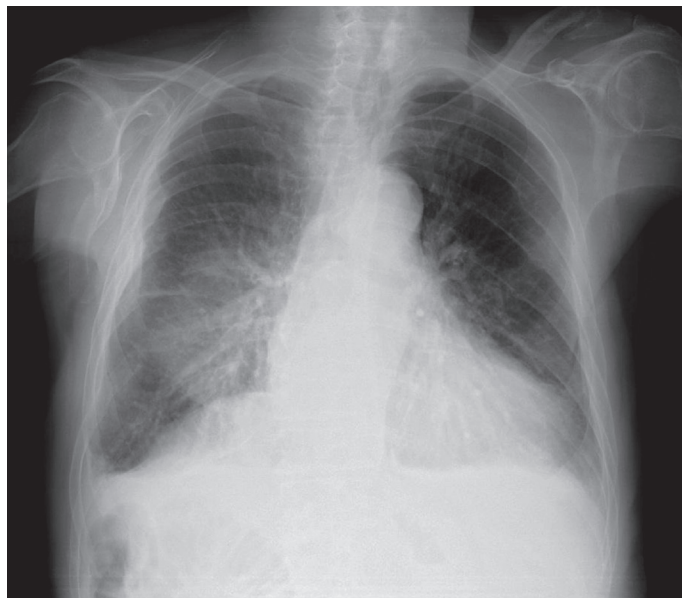


Figura 3 - Agravamento da cardiomegalia, apagamento dos ângulos costofrênicos, cisturite direita e opacidade arredondada de limites regulares bem definidos no terço médio/superior do campo pulmonar direito.

Foi instituído tratamento diurético, com evolução clínica favorável. O controlo radiológico ao 3º de internamento já não apresentava a opacidade do radiograma da admissão, os ângulos costofrênicos estavam livres e havia melhoria global dos sinais congestivos (Fig. 4), pelo que se considerou que a imagem inicial é compatível com um pseudotumor do pulmão de origem cardiogénica. O estudo subsequente do nódulo solitário do pulmão, que havia sido protelado, foi suspenso.

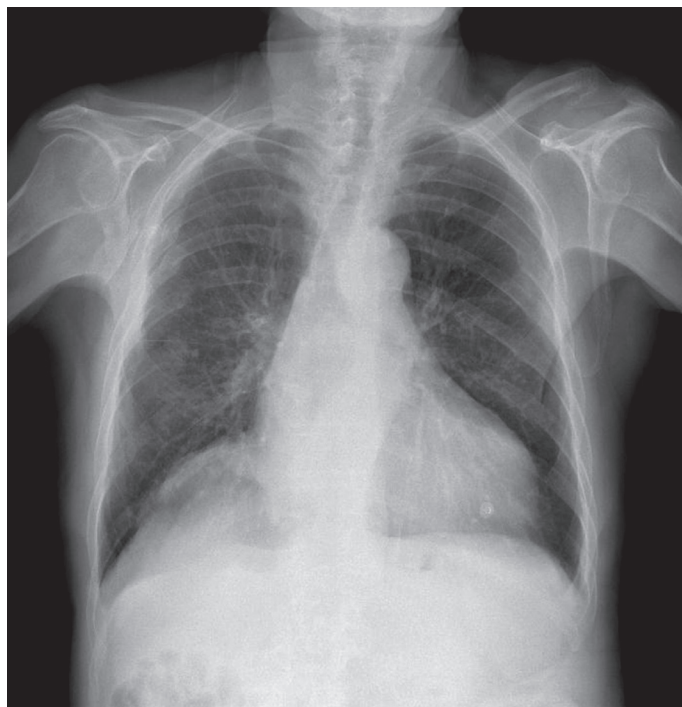

Figura 4 - Cardiomegalia menos acentuada, ângulos costofrênicos livres, sem cisturite e desaparecimento da opacidade no terço médio/superior do campo pulmonar direito.

## DISCUSSÃO

A história da doença em ambos os episódios sugere insuficiência cardíaca descompensada, no entanto com alguns sinais e sintomas a merecerem exclusão de uma possível etiologia neoplásica. O paciente apresentava três condições que podem levar a acumulação de transudado no espaço pleural: insuficiência cardíaca esquerda, albuminemia no limite inferior do normal e insuficiência renal.<sup>3,5</sup>

As radiografias torácicas (apenas incidência postero-anterior) apresentavam características sugestivas de um *vanishing tumor*, com “massa” homogénea de limites bem definidos e com forma lenticular na região interlobar (lobo superior – lobo médio) à direita, com hipotransparência da cisura horizontal direita. É ainda de salientar que o facto do doente em pouco tempo apresentar dois episódios de características semelhantes (a coleção de líquido no mesmo local) nos faz pensar numa obliteração crónica da pleura,<sup>3</sup> que dada a idade do doente e a boa resposta à terapêutica, não foi estudada. A resposta rápida à terapêutica diurética é outro fator que suporta a hipótese de *vanishing tumor*. Em ambos os episódios é possível inferir as possíveis causas para a descompensação aguda da insuficiência cardíaca: no primeiro episódio, a intercorrência infecciosa prévia e no segundo episódio, o consumo alcoólico excessivo e o esquema terapêutico não otimizado.

Os achados radiológicos compatíveis com nódulo único do pulmão são relativamente comuns, cerca de 150'000 por ano.<sup>1,2</sup> Perante uma imagem suspeita *de novo* no estudo radiológico, o esclarecimento etiológico é mandatório para que seja possível implementar uma estratégia terapêutica direcionada e eficaz. Na investigação diagnóstica é importante ter presente o algoritmo de avaliação do nódulo único do pulmão e os inúmeros diagnósticos diferenciais. O primeiro ponto a esclarecer é o grau de suspeição de malignidade de acordo com a história e com as características da imagem.<sup>1,9</sup> Na sua maioria estes nódulos são benignos e dentro destes os mais comuns são os granulomas infecciosos. A neoplasia benigna mais comum é o hamartoma. Cerca de 35% dos nódulos são malignos e a neoplasia maligna mais comum com esta forma de apresentação é o adenocarcinoma.<sup>1</sup> Não podemos contudo, na investigação diagnóstica, negligenciar etiologias menos comuns como o abscesso, a pneumonia, o pseudotumor ou mesmo uma silicose ou uma amiloidose.<sup>1,2,9</sup> No respeitante às características da imagem, o tamanho superior a 2cm, o crescimento, os bordos espiculados e a localização no lobo superior são fortes indicadores de malignidade.<sup>1,9</sup>

Para o esclarecimento etiológico é fundamental ter por base uma anamnese direcionada para os sinais e sintomas de doenças inflamatórias, infecciosas, ocupacionais e de insuficiência cardíaca, tentando excluir os de doença neoplásica. Uma análise cuidadosa das restantes características da imagem e a comparação com exames prévios também pode ajudar a estreitar as hipóteses diagnósticas. O grau de suspeição de malignidade é decisivo na deliberação do estudo diagnóstico a implementar e no espaço temporal em que se deve fazer,<sup>10</sup> podendo ser necessários exames onerosos e/ou invasivos como tomografia axial computadorizada, tomografia por emissão de positrões, broncofibroscopia óptica e biópsia.

Ainda que atualmente alguns autores questionem a utilidade diagnóstica e prognóstica do valor de BNP, trabalhos de revisão recentes mostram que valores significativamente elevados (> 500pg/ml) se revestem de grande utilidade em pacientes com dispnéia aguda, cuja história clínica e exames

complementares de imagem não são esclarecedores no que diz respeito à etiologia do evento. No caso apresentado teria sido útil o doseamento de BNP logo à admissão uma vez que posteriormente se encontraram valores muito acima do limite superior que vieram sustentar o diagnóstico de uma descompensação cardíaca.<sup>11</sup>

Neste caso o doente apresentava antecedentes conhecidos de insuficiência cardíaca, sem fatores de risco para neoplasia do pulmão além da idade, e a anamnese sugeria uma descompensação cardíaca e as características da imagem

eram indicativas de benignidade. Desta forma foi possível estabelecer o diagnóstico sem que o estudo tenha sido invasivo para o doente ou tido custos alargados desnecessários. A presunção diagnóstica de pneumonia, como no primeiro episódio, é um erro muito comum, quer pela sua elevada prevalência quer por ser uma causa frequente de descompensação cardíaca, havendo frequentemente sobreposição. Neste caso em particular a evolução clínica foi a chave do diagnóstico.

Declaração de conflitos de interesse: Não existem conflitos de interesses.

## BIBLIOGRAFIA

1. Silva D., Baglio P., Gazzana M. Nódulo Pulmonar Solitário. *Rev Bras Clin Med*, 2009;7:132-139
2. Light RW. *Pleural Diseases*. 5th ed. Philadelphia, PA: Lippincott Williams & Wilkins; 2012; 14: 145-154
3. Gefter W., Boucot K., Marshall E. Localized Interlobar Effusion in Congestive Heart Failure: Vanishing Tumor of the Lung. *Circulation* 1950;2:336-343.
4. Ardic I., Yarlioglu M., Kaya M. Vanishing or Phantom Tumor of the Lung. *Texas Heart Institute Journal*, 2010; 37: 730-731.
5. Haus B., Stark P., Shofer S. Massive Pulmonary Pseudotumor. *Chest* 2003; 124:758-760.
6. Alderisio W. Vanishing Tumor. *Circulation* 2007;115:e381-e382
7. Melo B., Serra A., Belo M. Phantom tumor of the lung. *Rev Assoc Med Bras* 2012; 58(5):517-518.
8. Oliveira E., Manuel P., Alexandre J. Phantom tumor of the lung. *Lancet* 2012; 380: 2028.
9. Santana A., Ho N., Takagaki T. Nódulo Pulmonar Solitário. *MedicinaNet* 2009.
10. Swathi P., Chandhar S., Bhaskar E. Pleural effusion masquerading as pseudotumor. *Lung India* 2014; 31: 86-87.
11. Lorena M., Ioan M. Diagnostic and prognostic values of B-type natriuretic peptides (BNP) and N-terminal fragment brain natriuretic peptides (NT-pro-BNP). *Cardiovasc J Afr*. 2013; 24(7): 286-289.