

DOENÇA OCULAR COMO PRIMEIRA MANIFESTAÇÃO DE TUBERCULOSE (TB)

Relato de 4 casos pediátricos



Inês Coutinho, Cristina Santos, Mário Ramalho, Catarina Pedrosa, Susana Pina, Nuno Amaral, Susana Teixeira, Filomena Silva, Manuela Bernardo
Diretor de Serviço: Dr. António Melo / Serviço Oftalmologia Hospital Prof. Doutor Fernando Fonseca, EPE

TB ocular com envolvimento sistémico (cutâneo, pulmonar, miliar)

TB ocular isolada

Esclerite Nodular Anterior

Tuberculoma Coroideu

Tumefacção Periorbitária Traumática

Uveíte Anterior Granulomatosa com Pseudohipopion

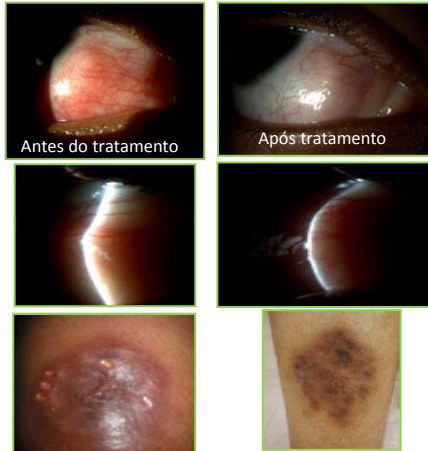12 anos, sexo feminino, raça negra

Queixas oftalmológicas: dor e hiperémia do olho direito (OD) + lesão ulcerada da perna esquerda, com 2 meses de evolução e sem resposta à terapêutica.

Exames: Mantoux (6mm)

Exame anatomopatológico de biópsia cutânea positivo para TB.

Terapêutica: Anti-bacilares com melhoria



4 anos, sexo masculino, raça negra

Queixas oftalmológicas: assintomático

Consulta de rotina: lesão coróideia

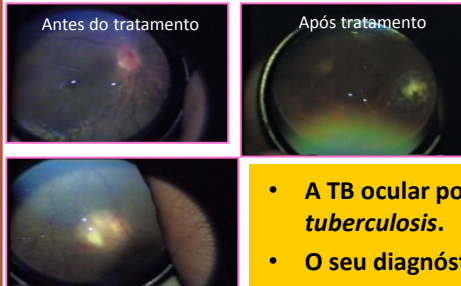
Sintomas constitucionais positivos

Exames: Mantoux (12mm) e *interferon gamma release assay* (IGRA) positivos.

Rx e TC tórax sugestivo TB pulmonar e ganglionar

Exame micobacteriológico do lavado bronco-alveolar (LBA) e suco gástrico positivo para TB

Terapêutica: Anti-bacilares com melhoria



5 anos, sexo feminino, raça negra

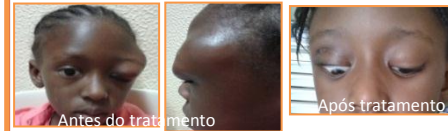Queixas oftalmológicas: tumefacção periorbitária direita com aumento progressivo, após traumatismo

Exame: Mantoux (24mm) positivo.

Rx torax, TC tóraco-abdominal, RMN de crânio e eixo raquidiano sugestivos de TB pulmonar, ganglionar, hepato-esplênica, óssea e da glândula lacrimal.

Exame micobacteriológico do conteúdo drenado do hematoma, LBA e suco gástrico positivos para TB.

Terapêutica: Anti-bacilares com melhoria



15 anos, sexo masculino, raça negra

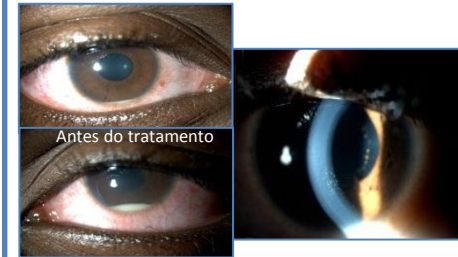Queixas oftalmológicas: dor, JAV, hiperémia e fotofobia ODE, com 1 mês de evolução

Sintomas constitucionais positivos

Contacto recente com pessoas infectadas por TB

Exames: Mantoux (13mm) e IGRA positivos.

Terapêutica: Anti-bacilares com melhoria



- A TB ocular pode ser a primeira e única manifestação de uma infecção por *Mycobacterium tuberculosis*.
- O seu diagnóstico é um desafio mas o tratamento precoce é essencial para evitar complicações.
- Nos casos apresentados, as manifestações oculares não sendo as mais frequentes, ilustram o pleomorfismo da TB. Em todos a pesquisa de vírus da imunodeficiência humana foi negativa.
- Devido ao recrudescimento da TB, o papel do oftalmologista é essencial no rastreio e diagnóstico desta doença.